УДК 617.731-007.2+617.731-088.85+617.7-001.22+617.7-001.15+617.7-009+617.7-073.178+616-092.2

Особливості застосування нейропротекторної терапії травматичної оптичної нейропатії в клінічних умовах

Н. М. Мойсеєнко, канд. мед. наук

ДВНЗ «Івано-Франківський національний медичний університет»;
Івано-Франківськ (Україна)

E-mail: natalymoyseenko@gmail.com

Особливості застосування нейропротекції при травматичній оптичній нейропатії (ТОН) в клінічних умовах не відомі.

***Матеріал та методи**. Проліковано 49 хворих (49 очей) із ТОН без ознак компресійних ушкоджень за даними МРТ. При цьому 25 потерпілих (група А) одержували базове лікування із застосуванням довенного введення метилпреднізолону в дозі 1000 мг впродовж трьох днів з поступовим градієнтним зниженням дози. 24 травмованих (група Б) отримували комбіноване лікування із використанням інфузій метилпреднізолону в дозі 1000 мг впродовж трьох днів та двобічної фосфен-електростимуляції (ФЕС) впродовж 10 днів.*

***Результат.** Проведене лікування ТОН в клінічних умовах показало, що комбіноване лікування, на відміну від базового лікування, характеризується більш високим ступенем підвищення гостроти зору, вибірковістю дії в залежності від офтальмоскопічної форми ТОН та зменшенням ступеня атрофії аксіального пучка зорового нерва. При цьому гострота зору збільшується на 0,6-0,8, а КЧЗМФ – на 35-45 Гц. Найбільш сприятливим є застосування подібного лікування при ішемічній формі, яка зустрічається в більш ранній термін від моменту пошкодження, порівняно з іншими формами ТОН.*

***Висновок.** Отже комплексне лікування ТОН із використанням фосфен-електростимуляції може бути альтернативою традиційному лікуванню (монотерапії мегадозами кортикостероїдів) в клінічних умовах.*

Ключові слова:
травматична оптична невропатія, нейропротекторна терапія, фосфен-електростимуляція

Вступ. Травматична оптична нейропатія (ТОН) – це пошкодження зорового нерва, що виникає внаслідок травми голови або обличчя, яке характеризується поліморфізмом проявів. При цьому спостерігається зниження гостроти зору менше 0,1 у 70% пацієнтів, а у 36% пацієнтів відсутнє світловідчуття [6, 10].

Однозначної точки зору щодо способу лікування ТОН не існує. Відомо, що у 40-60% випадків можливе спонтанне відновлення [9].

Основою консервативного лікування травматичної оптичної нейропатії є застосування мегадоз кортикостероїдів. Така ідея була запозичена з лікування пошкоджень спинного мозку, коли було виявлено їх протизапальну дію із дозою 30 мг/г. Найперше подібне впровадження було здійснено в 1999 році в рамках міжнародного дослідження травматичного дослідження зорового нерва [6, 14]. Однак показано, що мегадози кортикостероїдів підвищують смертність пацієнтів з черепно-мозковою травмою [7]. Проте даний спосіб лікування широко застосовується в клінічній практиці багатьох країн [13, 15].

Пряма електростимуляція також позитивно впливає на відновлення функцій у 70-85% випадків при частковій атрофії зорового нерва різного генезу [1]. Фосфен-елекростимуляція (ФЕС) у 87% хворих з викликає покращення гостроти зору на 45% навіть при однократному застосуванні [2]. Поле зору при цьому, за даними різних авторів, розширяється на 21-80% [3].

До механізмів покращення діяльності зорового аналізатора деякі автори відносять покращення кровопостачання ока і мозкових центрів зору під впливом фосфен-електростимуляції [5].

Помічене розгалуження нервів під дією електричного струму пов'язане з наступною реорганізацією цитоскелета нейронів [12].

Тим не меньше, виникає потреба пошуку нових методів лікування ТОН в клінчних умовах для зменшення токсичного впливу кортикостероїдів та збереження нейропротекторного ефекту.

Мета дослідження: вивчити особливості застосування комбінованої нейропротекторної терапії (комбінації кортикостероїдів та ФЕС) при ТОН в клінічних умовах.

Матеріал та методи.

Було проведено проспективне дослідження, яке схвалене комітетом біоетики Івано-Франківського національного медичного університету. Етап клінічних випробувань полягав у лікуванні 49 (49 очей) хворих із ТОН (чоловіки віком 20-45 років) без ознак компресій-

© Мойсеєнко Н. М., 2019

Таблиця 1. Розподіл лікованих за офтальмоскопічними формами ТОН

Групи хворих	Ішемічна		Комбінована		Інверсна	
	n	%	n	%	n	%
А (n=25)	10	40	12	48	3	12
Б (n=24)	9	37,5	12	50	3	12,5

них ушкоджень за даними МРТ. При цьому у 25 потерпілих (група А) було використано базове лікування із застосуванням довенного введення метилпреднізолону в дозі 1000 мг впродовж трьох днів з поступовим градієнтним зниженням дози. 24 травмованих (група Б) отримували комбіноване лікування із використанням інфузій Метилпреднізолону в дозі 1000 мг впродовж 3 трьох днів та двобічної ФЕС за допомогою стимулятора «Фосфен» (з силою струму на стороні ураження втричі більше від порогового значення, а на стороні, протилежній від ураження, – 300 мА, з частотою імпульсів 10 Гц) впродовж 10 днів.

В обох групах близько половини хворих становили комбінована та ішемічна форми ТОН, відповідно до запропонованої класифікації [4]. Інверсна форма була найменш численна, зустрічалась у 12% випадків (табл. 1). Переважала атрофія зорового нерва II Б ступеня.

В зв'язку із значними відмінностями за вихідними даними, за важкістю травми та часом початку лікування від моменту пошкодження, для оцінки динаміки результатів використано статистичний метод дисперсійного аналізу.

Результати та їх обговорення

При використанні однофакторного дисперсійного аналізу виявлено, що в групі А після проведеного лікування при ішемічній формі ТОН (n=10) спостерігалось підвищення гостроти зору в порівнянні з початковими даними в середньому на 0,31, при комбінованій ТОН (n=12) – на 0,34 та при інверсній формі (n=12) – на 0,04. При цьому, співвідношення критичних точок було fексп<f* з рівнем достовірності p=0,95. Тому підстав стверджувати, що форма ТОН впливає на лікування кортикостероїдами, не має (табл. 2).

В групі Б при ішемічній формі ТОН (n=9) виявлено підвищення гостроти зору в середньому на 0,69, при комбінованій (n=12) – на 0,41 та при інверсній – на 0,53, при цьому fексп>f* з рівнем достовірності p=0,95. Таким чином можна стверджувати, що лікування комбінованим способом по-різному впливає на різні форми ТОН.

За методом двофакторного аналізу встановлено, що в групі А (n=25) співвідношення критичних точок було fексп<f* з рівнем достовірності p=0,95. Тому не існує підстав стверджувати про різний стан покращення зору при різних формах ТОН після базового лікування. В групі Б (n=24) fексп>f* з рівнем достовірності p=0,95. Тому є підстави стверджувати про різний стан покращення зору при різних формах ТОН за умов використання комбінованого лікування (табл. 3).

Так як середнє підвищення гостроти зору в групі Б (0,53) більше, ніж в групі А (0,29), то можна стверджувати про більшу ефективність методу лікування Б. При цьому за умов лікування із застосуванням ФЕС при ішемічній формі гострота зору підвищувалась на 0,69, при комбінованій на 0,41 та при інверсній на 0,53. Отже даний спосіб лікування є найбільш ефективним щодо покращення гостроти зору при ішемічній формі ТОН. Ступінь залежності методу лікування від форми ТОН ρ=1,9087/2,8150=0,6785. Тобто, в 67,85% загальної вибіркової варіації підвищення гостроти зору пов'язано з методом лікування.

При порівнянні показників електричної чутливості за фосфеном до і після лікування методом однофак-

Таблиця 2. Обчислення впливу методу нейропротекторної терапії на стан гостроти зору при ТОН за методом однофакторного дисперсійного аналізу

Група		Ішемічна	Комбінована	Інверсна	fексп	f*
А	n	10	12	3	1,72	3,44
	VIS	0,16; 0,5; 0,06; 0; 0,5; 0,2; 0,7; 0,6; 0,06; 0,32	0; 0,52; 0,36; 0,5; 0,2; 0,7; 0; 0,2; 0,72; 0,8; 0; 0,1	0; 0,1; 0,02		
	M	0,31	0,34	0,04		
Б	n	9	12	3	12,46▪	3,49
	VIS	0,8; 0,7; 0,3; 0,86; 0,86; 0,4; 0,6; 0,9; 0,8	0,08;0,34; 0,56; 0,7; 0,8; 0,6; 0,4; 0,6; 0,2; 0; 0,5; 0,08	0,5; 0,5; 0,6		
	M	0,69	0,41	0,53		

Примітки: Vis – різниця гостроти зору до і після лікування, M – середній показник, fексп – критична точка експериментальна, f* - критична точка таблична, з рівнем достовірності p=0,95, ▪ - є підстави стверджувати про різний стан покращення зору при різних захворюваннях.

Таблиця 3. Обчислення впливу методу нейропротекторної терапії на стан гостроти зору при ТОН за методом двофакторного дисперсійного аналізу

Метод лікування	А (n=25)		Б (n=24)	
Форма ТОН	VIS	n	VIS	n
Ішемічна	0,16; 0,5; 0,06; 0; 0,5; 0,2; 0,7; 0,6; 0,06; 0,34	10	0,8; 0,7; 0,3; 0,86; 0,86; 0,4; 0,6; 0,9; 0,8	9
Комбінована	0; 0,52; 0,36; 0,5; 0,2; 0,7; 0; 0,2; 0,72; 0,8; 0; 0,1	12	0,08; 0,34; 0,56; 0,7; 0,8; 0,6; 0,4; 0,6; 0,2; 0; 0,5; 0,08	12
Інверстна	0; 0,1; 0,02	3	0,5; 0,5; 0,6	3
M	0,29		0,53	
fекс	0,23		97,88▪	
f*	18,51		19	

Примітки: Vis – різниця гостроти зору до і після лікування, M – середній показник, fексп – критична точка експериментальна, f* – критична точка таблична, з рівнем достовірності p=0,95, ▪ – різний стан покращення зору при різних методах лікування.

торного дисперсійного аналізу, виявлено зниження порогу електричної чутливості за фосфеном (ПЕЧФ) в групі А (n=25) в середньому на 207,54 мкА, а в групі Б (n=24) – на 294,62 мкА, fексп<f* з рівнем достовірності p=0,95. Тому не існує підстав стверджувати про різний ступінь відновлення електричної чутливості при різних способах нейропротекторного лікування. Щодо лабільності зорового аналізатору (КЧМФ), в групі А відмічалось збільшення КЧЗМФ на 12,72 Гц, а в групі Б – на 29,24 Гц. При цьому fексп>f* з рівнем достовірності p=0,95. Тому можна говорити про більший ступінь зменшення атрофічних процесів аксілярного пучку зорового нерва за умов використання комбінованого лікування (табл. 4).

Визначаючи взаємозв'язок між динамікою гостроти зору і лабільністю зорового аналізатора під впливом нейропротекторної терапії, в обох групах виявили пряму кореляційну залежність між показниками (r=0,75, p<0,05). При цьому виявлено, що в групі А у більшості пацієнтів гострота зору збільшувалась на 0,2-0,4, а КЧЗМФ, відповідно, на 10-20 Гц, а в групі Б – гострота зору збільшилась на 0,6-0,8, а КЧЗМФ – на 35-45 Гц (рис. 1), що підтверджує більшу функціональну ефективність комбінованого лікування, ніж базового.

Таким чином, проведене лікування ТОН в клінічних умовах показало, що комбіноване лікування, на

Таблиця 4. Порівняння змін ПЕЧФ і КЧЗМФ при різних методах нейропротекорного лікування

Група	Середня різниця показників до і після лікування	
	ПЕЧФ, мкА	КЧЗМФ, Гц
А (n=25)	207,54	12,72
Б (n=24)	294,62	29,24
fекс	0,26	2,29▪
f*	1,74	

Примітки: fексп – критична точка експериментальна, f* – критична точка таблична, з рівнем достовірності p=0,95, ▪ – різний стан покращення зору при різних методах лікування

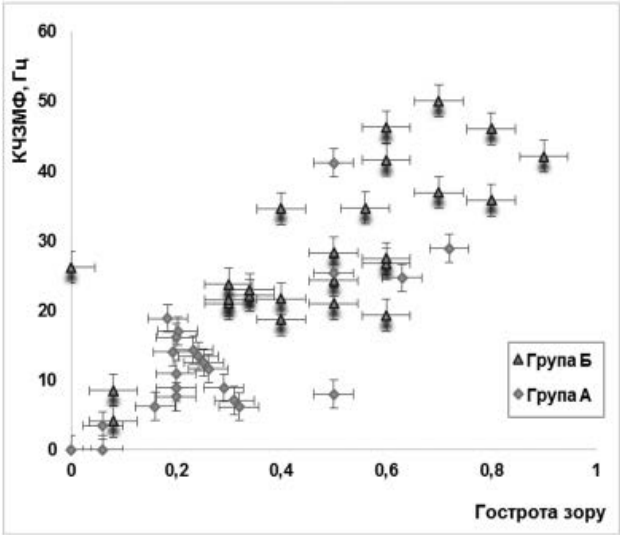

Рис. 1. Залежність змін гостроти зору і лабільності зорового нерва за фосфеном при різних способах нейропротекції

відміну від базового, характеризується вищим ступенем підвищення гостроти зору, вибірковістю дії в залежності від офтальмоскопічної форми ТОН та зменшенням ступеня атрофії аксіального пучка зорового нерва. При цьому гострота зору збільшується на 0,6-0,8, що відповідає повідомленням про покращення зорових функцій на фоні ФЕС [2].

Встановлено, що в результаті комбінованого лікування КЧЗМФ збільшується на 35-45 Гц, що відображає зміну збудливості гангліонарних клітин сітківки та збільшення швидкості проведення нервового імпульсу по нервових волокнах зорового нерва [8].

Найбільш сприятливим є застосування подібного лікування при ішемічній формі, яка зустрічається в більш ранній термін від моменту пошкодження, що пов'язане із покращенням мікроциркуляції на фоні ФЕС [5].

Висновок

Отже комплексне лікування ТОН із використанням фосфен-електростимуляції може бути альтернативою традиційному лікуванню (монотерапії мегадозами кортикостероїдів) в клінічних умовах.

Література

1. **Бехтерева Н. П.** Лечебная электрическая стимуляция мозга и нервов человека. М.: АСТ, 2008, 464 с.
2. **Дроженко В. С.** Влияние модифицированной методики фосфенэлектростимуляции на функциональное состояние зрительного анализатора у больных с частичной атрофией зрительного нерва : дисс. … канд. мед. наук. : 14.01.18 / Одесса, 2002. 158 с.
3. **Елисеева Н. М., Серова Н. К.** Чрезкожная электростимуляция зрительного нерва у нейрохирургических больных со зрительными нарушениями. Вестник офтальмологии. 1997. №1. С.19-22.
4. **Мойсеєнко Н.М.** Прогностичне значення офтальмоскопічної симптоматики травматичної оптичної нейропатії. Міжнародний науково-практичний журнал «Офтальмологія». 2017. 1 (6). С. 34-44.
5. **Пономарчук В. С., Слободяник С. Б., Дроженко В. С.** Сравнительный анализ лечебной эффективности фосфен-электростимуляции при различной офтальмопатологии. Актуальні проблеми офтальмології : Збірник наук. праць. Запоріжжя, 1997. С.17-21.
6. A 2-year prospective surveillance of pediatric traumatic optic neuropathy in the United Kingdom. / Ford RL, et al. J AAPOS. 2012. Vol. 16. P. 413-417.
7. **Edwards P, Arango M, Balica L, et al.** Final results of MRC CRASH, a randomised placebo-controlled trial of intravenous corticosteroid in adults with head injury-outcomes at 6 months. Lancet. 2005. Vol. 365. P. 1957-1959.
8. Electrical stimulation of nerve regeneration in the rat – the early effects evaluated by a vibration probe and electron microscopy. / Kerns Y., Fakhouri A.J., Weinrib H.P., Freeman J.A. Neuroscince.1991. Vol. 40. P. 93-107.
9. **Kumaran AM, Sundar G, Lim TC.** Traumatic optic neuropathy: a review. Craniomaxillofac Trauma Reconstr. 2015. Vol. 8. P. 31-41.
10. **Leanne Stunkel, Gregory P. Van. Stavern.** Steroid Treatment of Optic Neuropathies. Asia-Pac. J. Ophthalmology. 2018. Vol. 7. P. 218-228.
11. **Lee V, Ford RL, Xing W, et al.** Surveillance of traumatic optic neuropathy in the UK. Eye (Lond). 2010. Vol. 24. P. 240-250.
12. Retinal nerve fiber layer is associated with brain atrophy in multiple sclerosis / E. Gordon-Lipkin, B. Chodkowski, D. S. Reich, S. A. Smith, M. Puliken, L. J. Balcer, E. M. Frohman. Neurology. 2007. Vol. 69 (16). P. 1603-1609.
13. **Steinsapir KD.** Goldberg RA. Traumatic optic neuropathy: An evolving understanding. Am. J. Ophthalmol. 2011. Vol. 151. P. 928-933.
14. **Yu-Wai-Man P, Griffiths PG.** Steroids for traumatic optic neuropathy. Cochrane Database Syst Rev. 2013 Vol. 17(6). CD006032.
15. **Yu-Wai-Man P.** Traumatic optic neuropathy – clinical featuresand management issues. Taiwan. J. Ophthalmol. 2015. Vol. 5. P. 3-8.

Поступила 28.12.2018

Автор засвідчує про відсутність конфлікту інтересів, які б могли вплинути на їх думку стосовно предмету чи матеріалів, описаних та обговорених в даному рукопису.

Особенности применения нейропротекторной терапии травматической оптической нрейропатии в клинических условиях

Мойсеенко Н. Н.

ДВНЗ «Ивано-Франковский национальный медицинский университет», Ивано-Франковск (Украина)

Особенности использования применения нейропротекции при ТОН в клинических условиях не известны.
Материал и методы. *Пролечено 49 больных (49 глаз) с ТОН без признаков компрессионных повреждений по данным МРТ. При этом у 25 пострадавших (группа А) было использовано базовое лечение с применением внутривенного введения метилпреднизолона в дозе 1000 мг в течение трех дней с постепенным градиентным снижением дозы. 24 травмированных (группа Б) получали комбинированное лечение с использованием инфузий метилпреднизолона в дозе 1000 мг в течение трех дней и двусторонней ФЭС в течение 10 дней.*
Результат*. Проведенное лечение ТОН в клинических условиях показало, что комбинированная терапия, в отличие от базовой, характеризуется высокой степенью повышения остроты зрения, избирательностью действия в зависимости от офтальмоскопической формы ТОН и уменьшением степени атрофии аксиального пучка зрительного нерва. При этом острота зрения увеличивается на 0,6-0,8, а КЧСМ – на 35-45 Гц. Наиболее благоприятным является применение подобного лечения при ишемической форме, которая встречается в более ранние сроки с момента повреждения.*
Вывод. *Комплексное лечение ТОН с использованием фосфен-электростимуляции может быть альтернативой традиционному лечению (монотерапии мегадоз кортикостероидов) в клинических условиях.*

Ключевые слова: *травматическая оптическая невропатия, сетчатка, нейропротекторное терапия, фосфен-электростимуляция*