УДК 616.714.3-006-07-073.756.8

Клініко-морфологічні та інтраскопічні (комп'ютерно-томографічні та магнітно-резонансні) характеристики пухлин краніофаціально-орбітальної локалізації

О. І. Паламар [1], канд. мед. наук; **Е. В. Лукач** [2], д-р мед. наук; проф.; **А. П. Гук** [1], канд. мед. наук; **А. П. Малецький** [3], д-р мед. наук; **С. І. Полякова** [3], д-р мед. наук; **О.В. Кравець** [4], канд. мед. наук; **Ю.О. Сережко**[2], канд. мед. наук; **Д.І. Оконський** [1], с.н.с.

[1] Інститут нейрохірургії ім. А.П. Ромоданова НАМНУ; *Київ (Україна)*

[2] ДУ «Інститут отоларингології НАМНУ ім.проф. О.С. Коломійченка» *Київ (Україна)*

[3] ДУ «Інститут очних хвороб і тканинної терапії ім. В.П. Філатова НАМН України»; *Одеса (Україна)*

[4] Національний інститут рака МОЗ України; *Київ (Україна)*

E-mail: Erwin@lukach.org

Вступ. *Пухлини краніофаціально-орбітальної локалізації (ПКФОЛ) частіше є злоякісними епітеліальними пухлинами, які розвиваються в носовій порожнині, параназальних синусах, орбіті і у 25-30% хворих діагностуються в занедбаних випадках. Первинні пухлини епітеліального генезу в орбіті локалізуються в області сльозної залози (ПСЗЕГ) і мають інвазивний ріст з деструкцією верхньої і зовнішньої кістних стінок орбіти з інтракраніальним і інтрацеребральним поширенням.*

Мета: *проаналізувати клініко-морфологічні, та інтраскопічні (комп'ютерно-томографічні та магнітно-резонансні) характеристики пухлин краніофаціально-орбітальної локалізації.*

Матеріал і методи*. Обстежені 192 пацієнті з ПКФОЛ, які лікувались в ДУ «Інститут отоларингології ім. О. С.Коломійченка НАМН України» і ДУ «Інститут нейрохірургії ім. А. П. Ромоданова НАМН України». Також обстежено 110 хворих з ПСЗЕГ, які лікувались в ДУ «Інститут очних хвороб і тканинної терапії ім. В.П.Філатова НАМН України».*

Результати*. У 133 (69,3%) хворих було виявлено злоякісні, у 59 (30,7%) - доброякісні ПКФОЛ. За гістоморфологічною характеристикою основну частку доброякісних ПКФОЛ (84% випадків) склали ювенільні ангіофіброми носоглотки, менінгіоми та остеоми. Первинна локалізація доброякісних ПКФОЛ була екстракраніальною в 51% випадків, інтракраніальною — в 22%, з кістково-хрящової основи черепа — в 27%. Серед злоякісних ПКФОЛ основну частку склали ракові новоутворення (40% випадків). Первинна локалізація злоякісних ПКФОЛ була екстракраніальною у 81% випадків, з кістково-хрящової основи черепа — у 19%.*

Серед ПСЗЕГ доброякісні пухлини діагностовано у 51 (46,3%) хворого, до яких віднесено: плеоморфна аденома – 42 (38,2%), мукоепідермоїдна пухлина – 5 (4,5%), міксома – 3 (2,7%) пацієнта і онкоцитома – 1 (0,9%) випадок. Злоякісні ПСЗЕГ діагностовано у 59 (53,7%) хворих, до яких віднесено: аденокарцинома – 33 (30,0%), аденокістозна карцинома – 18 (16,4%), рак у плеоморфній аденомі – 8 (7,3%).

Визначені загальномозкові, рінологічні, нейроофтальмологічні та отологічні симптоми, які зустрічаються однаково часто як при доброякісних, так і при злоякісних ПКФОЛ, а також найбільш характерні для ПСЗЕГ.

Описані клінічні, КТ і МРТ ознаки характерні для різних гістоморфологічних типів новоутворень як доброякісного, так і злоякісного характеру.

Висновки. *Особливістю ПКФОЛ є їх великі, а в багатьох випадках і гігантські розміри, у тому числі первинних, уперше діагностованих утворень на тлі тривалого безсимптомного періоду. Визначено частоту ураження різних відділів інтрата екстракраніальної поверхні основи черепа з перевагою ураження латеральних відділів основи черепа при доброякісних пухлинах та в межах дна передньої черепної ямки – при злоякісних. Інвазивний інтракраніальний ріст злоякісних та інтракраніальне поширення доброякісних ПКФОЛ має певні градації, обумовлені здебільшого їх гістобіологічними особливостями та тривалістю захворювання. Інтракраніальне і інтрацеребральне розповсюдження ПСЗЕГ є основною причиною летальності.*

Ключові слова:
доброякісні і злоякісні пухлини краніофаціально-орбітальної локалізації, пухлини сльозової залози епітеліального генеза, клініка, комп'ютерна томографія, магнітно-резонансна томографія, діагностика

© Паламар О. І., Лукач Е. В., Гук А. П., Малецький А. П., Полякова С. І., Кравець О.В., Сережко Ю.О., Оконський Д.І., 2020

Актуальність. Пухлини краніофаціально-орбітальної локалізації (ПКФОЛ) це пухлини, що одночасно поширюються в інтра- чи екстракраніальному напрямках, уражаючи при цьому тканини обличчя, орбіти, носової порожнини, приносових пазух, носової та ротової частини глотки, верхньої щелепи, тканини шиї, вуха, підскроневу і крилопіднебінну ямки, кістки лицьового скелету, ушкоджують основу черепа (переднього та передньо-латерального відділів мозкового черепа, задньої черепної ямки) і проникають в інтракраніальний простір. Частіше це епітеліальні новоутворення – раки, можуть бути також пухлини з хрящової та кісткової тканин (хордома, хондросаркома, остеосаркома, остеобластома), судинні (ангіолейоміома, гемангіосаркома, гемангіоперицитома), сполучнотканинні (лейосаркома, рабдоміосаркома, нейрофібросаркома, нейробластома, ретикулосаркома), з нервової тканини та епітелію (неврилемома, естезіонейробластома). Серед доброякісних новоутворень переважають ювенільні ангіофіброми носоглотки (ангіофіброми основи черепа), менінгіоми, інтракраніальні остеоми, що можуть мати екстракраніальне поширення. Частіше злоякісні ПКФОЛ розвиваються в носовій порожнині в 44% випадків, в sinus maxillaris – в 36%, в інших параназальних синусах – в 15%, в орбіті – в 5% [2].

Як правило, ПКФОЛ у 25-30% хворих діагностують в занедбаних випадках. До 1986 року п'ятирічна виживаність хворих на злоякісні новоутворення порожнини носа, параназальних синусів з проростанням в орбіту та /або порожнину черепа не перевищувала 16%, з 1986 року цей показник змінився і складає біля 60%, завдяки розвитку техніки краніофаціальних резекцій. Важливим моментом є своєчасна діагностика морфологічного характеру пухлини і адекватне радикальне хірургічне втручання, що тісно пов'язане з розповсюдженістю пухлини в межах сино-параназальної ділянки, орбіти, основи черепа, інтрацеребрально, а також в кавернозний сінус [11,16, 29, 32].

Первинні пухлини епітеліального генезу в орбіті локалізуються в області сльозної залози (ПСЗЕГ) і, як правило, обладають інвазивним ростом з деструкцією верхньої і зовнішньої кістних стінок орбіти з інтракраніальним і інтрацеребральним поширенням, що є основною причиною летальності [1, 3-6, 13, 22].

На теперішній час золотим стандартом доопераційної діагностики ПКФОЛ є компьютерна томографія (КТ) та магнітно-резонансна томографія (МРТ), які дозволяють візуалізувати пухлину, виявити її розповсюдженість і прийняти рішення про тактику лікування.

Мета дослідження – проаналізувати клініко-морфологічні та інтраскопічні (комп'ютерно-томографічні та магнітно-резонансні) характеристики пухлин краніофаціально-орбітальної локалізації.

Матеріал та методи

Обстежені 192 пацієнти з ПКФОЛ (пухлини з одночасним інтра- та екстракраніальним ростом), які перебували на лікуванні в ДУ «Інститут отоларингології ім. О. С.Коломійченка НАМН України» і ДУ «Інститут нейрохірургії ім. А. П. Ромоданова НАМН України». Жінок було 77 (40,1%), чоловіків – 115 (59,9%). Вік пацієнтів коливався від 3 до 72 років, переважали хворі віком 41–60 (77 пацієнтів – 40,1%) та до 18 років (43 пацієнта – 22,4%). Також обстежено 110 хворих на пухлини сльозової залози епітеліального ґенезу (ПСЕГ), які лікувались в ДУ «Інститут очних хвороб і тканинної терапії ім. В.П.Філатова НАМН України». Серед них чоловіків було 49 (44,5%), жінок 61 (55,5%) Середній вік (M±SD) хворих був (45,8±16,6) років, мінімальний – 14, максимальний – 75 років. Права орбіта була вражена у 69 (62,7%) пацієнтів, ліва – у 41 (37,3%).

Усім хворим проводили стандартні загальноклінічні дослідження, а також спеціальні методи обстеження (риноскопія, ендоскопія, КТ, МРТ, візометрія, офтальмоскопія, біомікроскопія, екзофтальмометрія, периметрія, кампіметрія та інші).

Можливість проведення біопсії пухлини визначали її анатомічною доступністю і проводили в усіх випадках з поширенням пухлини на приносові пазухи, носову порожнину, основну пазуху, турецьке сідло, крилопіднебінну ямку, верхівку пірамідки основної кістки. При цьому проводили ендоназальну біопсію пухлини, у тому числі ендоскопічним методом, за необхідності з використанням інтраопераційного навігатора. При локалізації пухлини в області сльозової залози проводили тонкоігольну аспіраційну або інцизіонну біопсії.

Для визначення первинного місця росту і поширеності пухлини призначали спіральну КТ та МРТ головного мозку, приносових пазух та орбіти. Сканування проводилося з товщиною зрізу 3 мм. Виявляли пухлину та оцінювали її розміри, щільність, наявність кісткової деструкції внаслідок росту пухлини чи інвазії кісткової частини основи черепа пухлиною. При цьому проводилась оцінка поширення пухлини на важливі структури основи черепа, зокрема кавернозний сінус, конус орбіти. Також проводилась оцінка набряку головного мозку, наявність оклюзійно-гідроцефального синдрому, ознак дислокації стовбура головного мозку. МРТ проводилась з просторовою розв'язною здатністю 0,5 мм, з напруженням магнітного поля 0,5 Тл – 1,5 Тл. МРТ допомогла оцінити інвазію суміжних тканин, зокрема твердої мозкової оболонки, її потовщення, як надійної ознаки інтрадурального проростання пухлини. Поширення пухлини субдурально, що супроводжується деформацією субарахноїдальних просторів на сканах МРТ, інвазія пухлини кори головного мозку, білої речовини, приводить до появи набряку головного мозку, що і проявляється відповідними змінами на Т1- та Т2-зважених сканах МРТ. При ураженні орбіти на КТ і МРТ оцінювались деструкція стінок орбіти, її медіальної, верхньої чи нижньої стінок, проростання периорбіти, проростання інших структур орбіти, м'язів орбіти, жирової клітковини, ураження зорового нерва. МРТ- чи КТ-ангіографії з використанням програми 3 D TOF магнітно-резонансної ангіографії

(MPA) і реконструкції (MPR), проведені в поодиноких випадках, давали можливість оцінити положення внутрішньої і зовнішньої сонних артерій (ВСА, ЗСА). При цьому не потрібне введення контрастної речовини, оскільки кров при проведенні МРА сама є внутрішньою контрастуючою речовиною. Проводилась селективна ангіографія судин головного мозку по Сельдінгеру. До складу ангіографічного комплексу входять електронно-обчислювальний перетворювач (поля зору – 17, 23, 33 см) та система флюороскопії. Частота кадрів – від 2,5 до 30 за 1 с.

При проведенні дослідження були передбачені міри по забезпеченню безпеки і здоров'я пацієнтів, додержування їх прав, людської гідності і морально-етичніх норм відповідно з принципами рішення Гельсінкської конвенції прав людини, вказаних у документі «Умови біоетики Гельсінкської декларації про моральне регулювання медичних досліджень», Конвенції Ради Європи про права людини і біомедицини та відповідних законів України. Усі пацієнти підписували інформаційну узгоду.

Статистичну обробку даних проводили за допомогою пакет-прикладних програм STATISTICA 6.

Результати

У 133 (69,3%) хворих було виявлено злоякісні ПКФОЛ, у 59 (30,7%) – доброякісні. За гістоморфологічною характеристикою доброякісні ПКФОЛ розподілилися наступним чином: ювенільні ангіофіброми носоглотки – 22 пацієнта (37,3%), пухлини кісткового та хрящового походження (остеома, фіброзна дисплазія) – 16 (27,1%), менінгіома (типова, атипова, анапластична) – 12 (20,3%), пухлини симпатичних гангліїв та нервів (нейрофіброма та нейрофіброматоз, гломусна пухлина) – 3 (5,1%), інші (гемангіома, плеоморфна аденома) – 6 (10,2%). Таким чином, основну частку доброякісних ПКФОЛ (84% випадків) склали ювенільні ангіофіброми носоглотки, менінгіоми та остеоми.

Серед злоякісних пухлин частіше зустрічалися раки різного клітинного типу (базальноклітинний рак, перехідноклітинний рак, плоскоклітинний рак з ороговінням і без, анапластичний рак, аденокістозний рак, рак без деталізації, цистаденоїдний рак) – 53 пацієнта (39,8%), саркоми (хондросаркома, лейоміосаркома, рабдоміосаркома, ангіоміосаркома, лімфосаркома, поліморфноклітинна саркома, ретикулоклітинна саркома) – 20 пацієнтів (15,0%). Однаково часто зустрічались хворі на пухлини кісткового та хрящового походження (остеобластокластома, хордома, хондрома) і пухлини симпатичних гангліїв та нервів (неврилемома злоякісна, парагангліома) по 16 пацієнтів (12%) відповідно. Аденокарциноми відмічені у 11 хворих (8,3%), естезіонейробластоми – у 9 (6,8%). Також однаково часто зустрічались пухлини судин і лімфоїдної тканини (гемангіоперицитома, ангіолейоміома, лімфома, гемангіотеліома злоякісна) та нейробластоми (нейробластома, гангліонейробластома) – по 4 хворих (3,0%) відповідно.

Серед ПСЗЕГдоброякісні пухлини діагностовано у 51 (46,3%) хворого, до яких віднесено: плеоморфна аденома – 42 (38,2%), мукоепідермоїдна пухлина – 5 (4,5%), міксома – 3 (2,7%) пацієнта і онкоцитома – 1 (0,9%) випадок. Злоякісні ПСЗЕГ діагностовано у 59 (53,7%) хворих, до яких віднесено: аденокарцинома – 33 (30,0%), аденокістозна карцинома – 18 (16,4%), рак у плеоморфній аденомі – 8 (7,3%).

Розподіл хворих в залежності від первинної анатомічної локалізації росту доброякісних і злоякісних ПКФОЛ представлений на рисунках 1 і 2.

З даних, представлених на рисунку 1, видно, що доброякісні пухлини однаково часто утворюються як в серединних відділах основи черепа (дно передньої черепної ямки, решітчастий лабіринт, орбіта, основна пазуха), так і в латеральних (дно середньої черепної ямки, підскронева та крилопіднебінна ямки), із дещо більшою перевагою локалізації в латеральних відділах (здебільшого за рахунок ювенільної ангіофіброми носоглотки). Таким чином, первинна локалізація доброякісних ПКФОЛ була екстракраніальною у 51% випадків, інтракраніальною – у 22%, з кістково-хрящової основи черепа – у 27%.

Рис. 1. Розподіл хворих в залежності від первинної локалізації доброякісних краніофаціально-орбітальних пухлин.

Рис. 2. Розподіл хворих в залежності від первинної локалізації злоякісних краніофаціально-орбітальних пухлин.

На відміну від доброякісних, злоякісні ПКФОЛ головним чином виникають у серединних відділах основи черепа (дно передньої черепної ямки, решітчастий лабіринт, основна пазуха) – до 60 % випадків (рис.2). Первинна локалізація злоякісних ПКФОЛ була екстракраніальною у 81% випадків, з кістково-хрящової основи черепа – у 19%, де екстракраніальна ділянка включала решітчастий лабіринт, основну, верхньощелепну та лобову пазухи, порожнину носа, орбіту, крило-піднебінну та підскроневу ямки, зовнішнє вухо та навколовушну ділянку. Інтракраніальна ділянка включала дно передньої і середньої черепних ямок, схил основної кістки.

Нами встановлена певна етапність поширення ПКФОЛ. По мірі виповнення пухлиною носової порожнини та приносових пазух наступала кісткова деструкція медіальної стінки орбіти, далі дна передньої черепної ямки. За етапом кісткової деструкції йде епідуральне поширення пухлини, яке не завжди супроводжується зрощенням із твердою мозковою оболонкою чи її проростанням.

Зазвичай ПКФОЛ характеризуються значними розмірами, що обумовлено безсимптомним перебігом захворювання протягом тривалого часу. Аналіз скарг хворих на ПКФОЛ дозволив розподілити їх на чотири типи (табл. 1).

Як видно з даних таблиці 1, частіше всього хворі на ПКФОЛ мали загальномозкові та вогнищеві скарги, які проявлялись практично однаково часто як у хворих з доброякісними (39,8%), так і злоякісними (40,9%) пухлинами (p>0,05). До загальномозкових скарг нами віднесені – головний біль, запаморочення, втомлюваність, загальна слабкість та сонливість. Також в цій групі представлені хворі із вогнищевою неврологічною симптоматикою, такою, як оніміння в ділянці лиця (порушення функції V нерва – 15 хворих), асиметрія лиця (недостатність функції VII нерва – 5 хворих), порушення ковтання та фонації (недостатність каудальної групи нервів – 3 хворих). Вираженість загальномозкової та вогнищевої симптоматики залежить від ступеню інтракраніального поширення пухлини та можливого набряку головного мозку. Слід відмітити, що внутрішньо-черепна гіпертензія мала місце тільки у випадках значного набряку головного мозку.

Утруднене носове дихання, аносмія, гнійні виділення з носа, подеколи носові кровотечі, які є наслідком обтурації пухлиною природних міжпазушних отворів і порушення таким чином природної вентиляції носової порожнини та приносових пазух, були згруповані нами в ринологічні прояви. Статистичної різниці між частотою цих скарг у хворих з доброякісними (28,7%) і злоякісними (27,1%) новоутвореннями не виявлено (p>0,05). Особливістю ринологічних порушень у хворих на ПКФОЛ був прогредієнтний характер перебігу. Скарги мали наростаючий характер, не покращувались, не стабілізувались і з часом тільки ставали більш вираженими. Слід відмітити, що носові кровотечі у нашому дослідженні не були частими симптомами і, як правило, хвилювали хворих на ангіофіброму носоглотки.

До нейроофтальмологічних скарг були віднесені такі, як зниження гостроти зору, диплопія, окорухові порушення різного ступеню вираження, офтальмоплегія, екзофтальм, сльозотеча, набряк повік і кон'юнктиви (хемоз), біль у ділянці ока. Нейроофтальмологічні прояви були наслідком поширення краніофаціальних пухлин в орбіту. Вони зайняли третє місце за частотою прояви і відмічались також практично однаково як у хворих із злоякісними (25,9 %), так і у хворих з доброякісними (21,3 %) пухлинами (p>0,05).

Рідше всього хворі на ПКФОЛ мали отологічні скарги: зниження слуху, шум, закладання у вусі, які, як правило, були наслідком обтурації євстахієвої труби, експансивного росту пухлини або можливого запального процесу, що супроводжує пухлину, а також, у деяких випадках, наслідком поширення пухлини на структури середнього та внутрішнього вуха з їх подальшою деструкцією і зниженням слуху. Отологічні скарги декілька частіше мали місце у хворих на доброякісні ПКФОЛ (10,2 %), ніж на злоякісні (6,1%), але різниця статистично не вірогідна. Слід відмітити, що швидкий ріст злоякісних пухлин в носовій порожнині або в орбіті, проростання периорбіти ставало причиною ринологічних та нейроофтальмологічних проявів із однаковою частотою. Таким чином, у хворих як з доброякісними, так і злоякісними ПКФОЛ відмічаються практично однакові скарги, які в більшості залежать від розповсюдження пухлини і тривалості її розвитку.

Таблиця 1. Частота скарг у хворих на ПКФОЛ

Скарги	ПКФОЛ			
	доброякісні		злоякісні	
	n	%	n	%
Загальномозкові та вогнищеві	43	39,8	101	40,9
Ринологічні	31	28,7	67	27,1
Нейроофтальмологічні	23	21,3	64	25,9
Отологічні	11	10,2	15	6,1

Примітка: p – рівень значимості різниці ознак у всіх випадках > 0,05.

Для хворих як на доброякісні, так і злоякісні ПСЗЕГ у більшості випадків характерні скарги на зсування очного яблука новоутвореною тканиною в верхньо-зовнішній ділянці верхньої повіки (в області сльозової залози) в сторону носа, та обмеження рухомості ока догори-назовні (53,8% і 58,2% випадків відповідно).

Для ПСЗЕГ як доброякісних, так і злоякісних характерна щільна консистенція (92,2% і 96,:% випадків відповідно), гладка поверхня (72,6% і 66,1% випадків відповідно), нерухомість пухлини відносно кістних стінок орбіти (66,6% і 83,0% випадків відповідно). Для диференціації злоякісних ПСЗЕГ найбільш значущими є такі клінічні ознаки як птоз (Δ%=15,8, p=0,04), гіперемія кон'юнктиви (Δ%=21,6, p=0,01), дифузна форма росту пухлини (Δ%=21,5, p=0,05), неможливість репозиції ока (Δ%=22,3, p=0,03), а також наявність болю при пальпації пухлини (Δ%=9,4, p=0,04).

Доброякісні ПКФОЛ

Ювенільна ангіофіброма носоглотки має повільний ріст, однак зі схильністю до рецидивів та проростання в сусідні з носоглоткою і порожниною носа структури, що може стати серйозною проблемою при її хірургічному видаленні. За даними КТ і МРТ, пухлина має сфеноетмоїдальний та крилоподібно-щелепний тип росту (рис. 3, 4). Інтракраніальне поширення ангіофіброми в епідуральний простір відбувається безсимптомно через розширені природні отвори основи черепа, зокрема овальний, округлий та верхню очну щілину медіальних відділів середньої черепної ямки. Пухлина поширюється також і в проекцію кавернозного синуса унаслідок деструкції латеральної та нижньої стінок основної пазухи. Спочатку вражається крилопіднебінна та підскронева ямки з подальшим розповсюдженням пухлини через природні отвори основи черепа, зокрема овальний отвір, який значно розширюється, округлий отвір, верхню очну щілину на кавернозний сінус, займаючи його місце, але знаходиться екстрадурально, за межами кавернозного сінуса. Це супроводжується симптоматикою ураження окорухливих нервів, порушеннями гостроти зору внаслідок деструкції кісткової стінки каналу зорового нерва, конусу орбіти та компресії зорового нерва, вмісту орбіти пухлиною Такі прояви, як помірний головний біль, заложеність в носі, хворими не беруться до уваги. Кров'янисті виділення з носової порожнини, окорухливі порушення дали можливість запідозрити пухлину носової порожнини і провести додаткове дослідження, зокрема МРТ головного мозку, що і дозволило виявити пухлину.

Остеома розвивається з остеобластів кісткової тканини і може бути губчастою або компактною. Здебільшого остеома утворюється на зовнішній поверхні кістки, але може бути і внутрішньокістковий ріст (еностози). Перебіг пухлини здебільшого безсимптомний і може тривати декілька років, викликаючи при цьому деформацію черепно-лицьового скелета і набуваючи інтракраніального росту. Нерідко пухлини стають випадковою знахідкою при обстеженні з приводу незначного головного болю. На рис. 5. показано остеому дна передньої черепної ямки гігантських розмірів. Ріст тривав протягом десятиліть і впродовж тривалого часу був безсимптомним. Пухлина набула інтра-екстракраніального поширення, проросла в орбіти, носову порожнину. Характерна бугриста поверхня остеоми внаслідок нерівномірної швидкості росту різних ділянок на цій поверхні. Єдиним симптомом, що з'явився в останні місяці перед госпіталізацією, це психопатологічна поведінка хворої.

Краніофаціальна менінгіома, як правило, виникає внаслідок не повністю видалених менінгіом інших локалізацій: менінгіоми рино-ольфакторної ямки, крил основної кістки, середньої черепної ямки. Не повністю видалені пухлини зазначених локалізацій, зокрема не видалена кісткова інфільтрація основи черепа, стає місцем подальшого росту як на внутрішній, так і на зовнішній поверхнях черепа. Ми відмічали первинний інтра-екстракраніальний ріст менінгіоми в ділянці решітчастого лабіринту, медіальних відділів середньої та задньої черепних ямок. Інтра-екстракраніальне поширення може відбуватися через інфільтровані кістки основи черепа з подальшим екстракраніальним ростом чи через природні отвори основи черепа. На рисунку

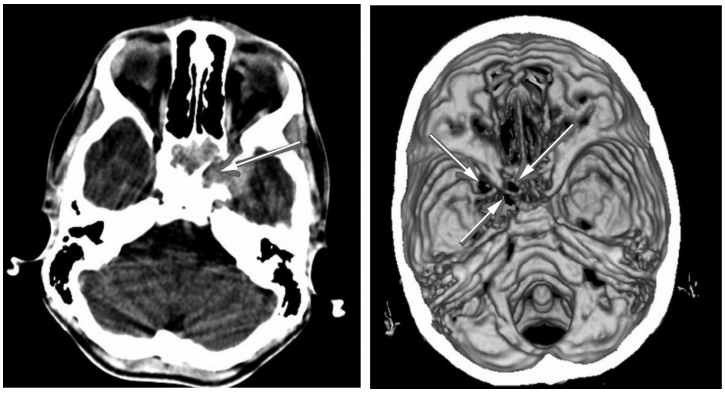

Рис. 3. Хворий Б., 12 р. КТ і МРТ ангіофіброми сфеноетмоїдального типу.

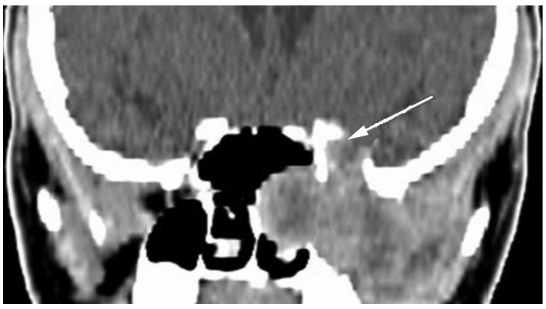

Рис. 4. Хворий С.,15 р. КТ ангіофіброми крилоподібно-щелепного типу.

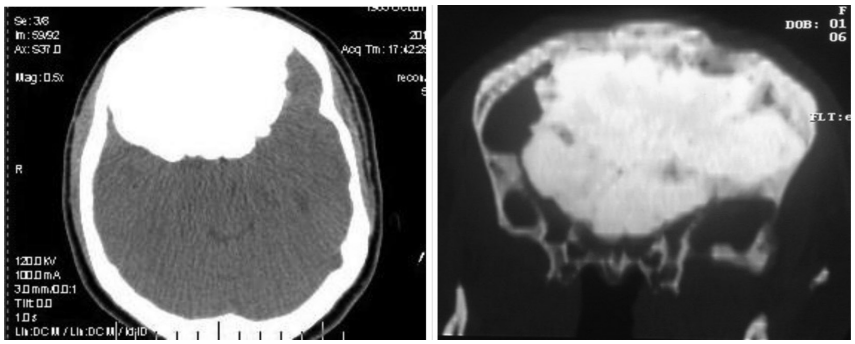

Рис. 5. Хвора Б., 26 р. КТ компактної форми остеоми дна передньої черепної ямки гігантських розмірів.

Рис. 6. Хвора М., 52 р. КТ менінгіоми крил основної кістки з подальшим рістом ї поширенням на дно середньої черепної ямки, кавернозний синус, основну пазуху, орбіту, крилопіднебінну, підскроневу ямки, носову порожнину після неповного видалення

6 наведено приклад подальшого розповсюдження менінгіоми крил основної кістки на дно середньої черепної ямки, кавернозний синус, основну пазуху, орбіту, крилопіднебінну і підскроневу ямки, носову порожнину після неповного видалення. Слід відмітити, що менінгіоми крил основної кістки в практиці офтальмолога складають основну частку краніоорбітальних обємних уражень.

Нейрофіброма — це пухлина периферійних нервів, здебільшого локалізується у латеральних відділах основи черепа: підскроневій, крило-піднебінній ямках, м'яких тканинах шиї. Ростуть повільно, експансивно, інтракраніальне поширення відбувається внаслідок деструкції кісток основи черепа. На момент виявлення нейрофіброми здебільшого досягають великих розмірів. Інтракраніальне та екстракраніальне поширення відбувається з боку крило-піднебінної ямки, що приводить до деструкції медіальних відділів дна середньої черепної ямки з розповсюдженням на кавернозний сінус (рис. 7, 8).

Неврилемома (шванома) утворюється зі шванівських клітин нервів. Серед нашої групи хворих шваноми часто локалізувались в межах латеральних відділів основи черепа, інтракраніально поширювались через природні отвори. Вираженість інтракраніального поширення шваном була різною: від незначної до гігантських розмірів (рис. 9).

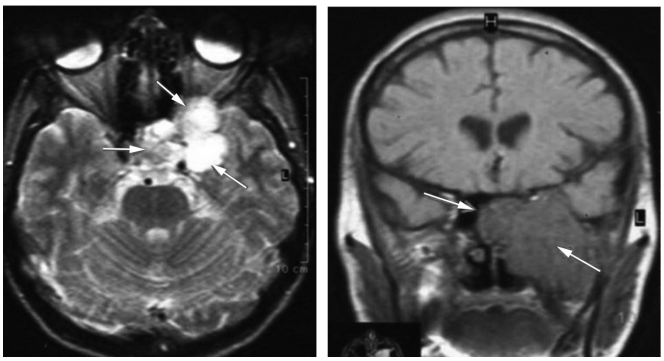

Рис. 7. Хвора Є., 51 р. МРТ нейрофіброми латеральних відділів основи черепа інтра-екстракраніальний ріст. Поширення пухлини на медіальні відділи середньої черепної ямки, інтраорбітально, в основну пазуху.

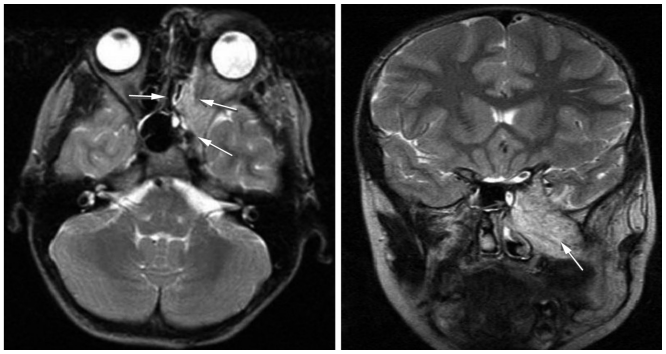

Рис. 8. Хворий Ш., 8 р. МРТ нейрофіброми з поширенням в задньорешітчасту частину лабіринту, орбіту, кавернозний синус, основну пазуху. Деструкція дна середньої черепної ямки в місці інтракраніального поширення пухлини.

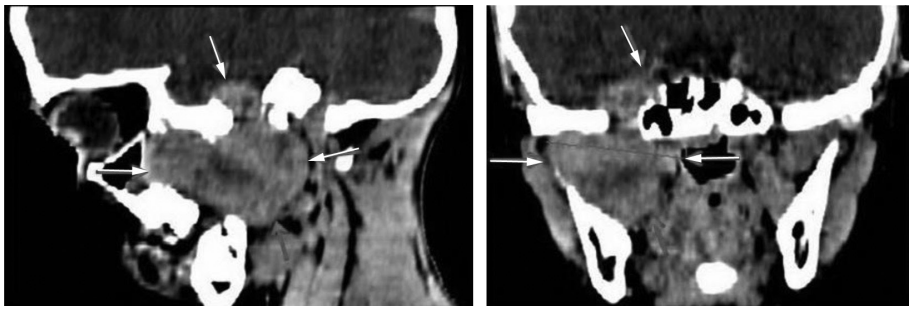

Рис. 9. Хворий Ц.,12 р. КТ злоякісної неврилемоми крилопіднебінної та підскроневої ямки з характерним типовим поширеннм на кавернозний синус уздовж природніх отворів основи черепа, зокрема через овальний отвір.

Злоякісні ПКФОЛ

Недиференційований рак має значний інвазивний ріст, у тому числі значне інтракраніальне та інтрацеребральне поширення, супроводжується набряком головного мозку, проростанням кори головного мозку. Інвазивний ріст недиференційованих раків поширюється також на тканини орбіти, де має місце проростання периорбіти та орбітальної жирової клітковини (рис. 10).

Плоскоклітинні раки (ороговілий та неороговілий) мають подібний перебіг захворювання та характеризуються локальним розростанням пухлини. Інтракраніальний ріст виражений незначною мірою (рис. 11, 12),

Аденокістозний рак відноситься до високодиференційованих форм раку, який частіше розростається локально, у місці його первинного виникнення. Пухлини переважно набувають експансивного рісту (рис. 13), можуть мати інтракраніальне поширення з інтрацеребральним ростом.

Аденокарциноми – злоякісні пухлини слинних та сльозової залоз, приносових пазух, для яких властивий інвазивний інтрацеребральний ріст вже на ранніх етапах та агресивний перебіг захворювання. На рис. 14 представлена аденокарцинома решітчастого лабіринту зі значним інтрацеребральним ростом, що супроводжується перифокальним набряком, поширенням на фалькс та вздовж передніх відділів фалькса, з інвазією та деструкцією кісток основи черепа та орбіти.

Серед ПСЗЕГ найбільш агресивний ріст і перебіг мають аденокарциноми (рис.15). Летальний наслідок при розповсюдженні новоутворення в порожнину черепа і головний мозок склав серед хворих з ПСЗЕГ 67,7%, серед хворих з аденокістозним раком – 47,7% , раком в плеоморфній аденомі – 37,5%. Слід відмітити, що серед хворих на плеоморфну аденому сльозової залози смертність склала 9,1%, не дивлячись на доброякісний характер пухлини. Це можливо пояснити тим, що ця доброякісна пухлина, також як і злоякісні, має схильність до рецидивів і погіршення характеру пухлинного процесу внаслідок переродження в аденокарциному, аденокістозний рак та рак в плеоморфній аденомі. Рецидиви при злоякісних ПСЗЕГ відмічені в 47,5%, при доброякісних – в 23,5% випадків. Слід відмітити, що рецидиви плеоморфної аденоми ми спостерігали навіть через 20 років після первинного видалення пухлини.

Лейоміосаркома латеральних відділів основи черепа характеризується експансивним, інвазивним ростом з розповсюдженням інтрадурально та інтрацеребрально, зростаючись з тканинами довкола (рис. 16).

Остеобластокластома – первинно кісткова пухлина, може мати доброякісний і злоякісний перебіг захворювання, характеризується рецидивним ростом і у випадку великих розмірів часто кровоточить, набуває значного інтракраніального епідурального росту (рис. 17).

Хордоми утворюються із залишків нотохорди і можуть виникнути на будь-якому рівні краніо-спінальної вісі, найчастіше на сфеноїдальному чи крижовому рівнях. Мають агресивний, інвазивний ріст і характеризуються частим рецидивним перебігом. На ранніх етапах рісту спостерігається епідуральне поширення. З часом, особливо при рецидивному перебігу, хордома набуває ознак інвазивного росту і характеризується інтраду-

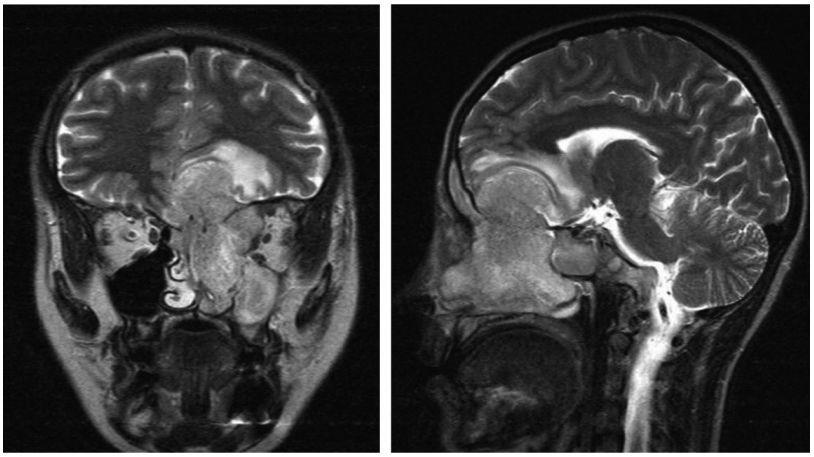

Рис. 10. Хвора В., 30 р. МРТ недиференційованного раку решітчастого лабіринту з поширенням в основну, верхньощелепну, лобну пазухи, носову порожнину, інтраорбітально, інтрацеребрально.

Рис. 11. Хворий З., 57 років. МРТ плоскоклітинного ороговілого раку лобної пазухи з поширенням на решітчастий лабіринт і орбіту.

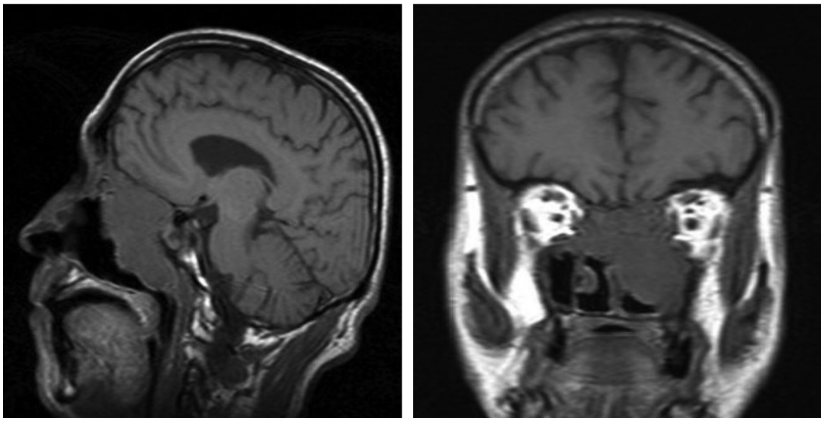

Рис. 12. Хворий П., 52 роки. МРТ не ороговілого плоскоклітинного раку гайморової пазухи з поширенням в основну пазуху, решітчастий лабіринт, лобну пазуху, носову порожнину, інтраорбітально з обох сторін.

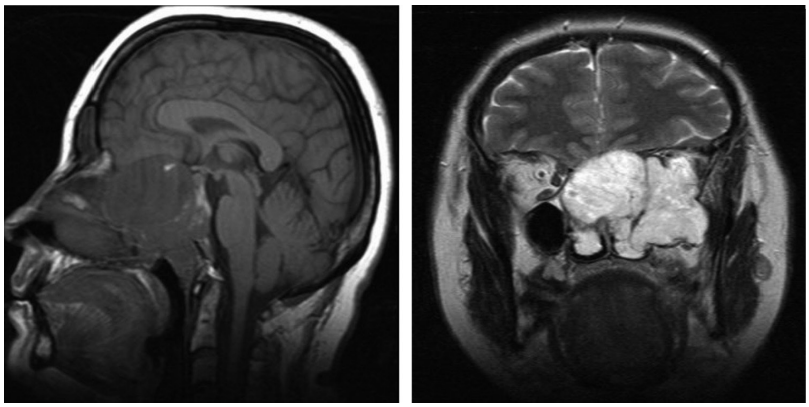

Рис. 13. Хвора Б., 47 р. МРТ аденокістозного раку решітчастого лабіринту з поширенням в основну пазуху, середню черепну ямку, інтраорбітально.

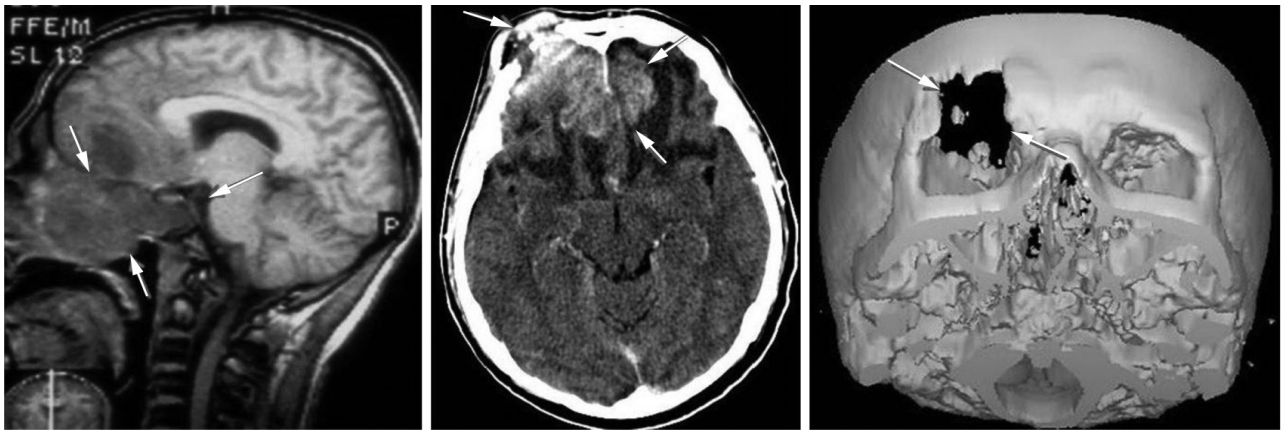

Рис. 14. Хворий У.,49 р. МРТ і КТ аденокарциноми решітчастого лабіринту з проростанням в орбіту, поширенням на фалькс та вздовж передніх відділів фалькса, з інвазією та деструкцією кісток основи черепа і інтрацеребральним ростом, що супроводжується перифокальним набряком,

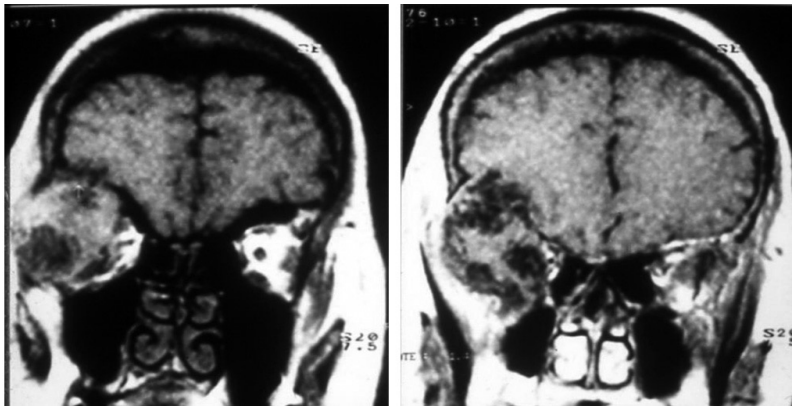

Рис.15. Хворий Г., 56 р. МРТ аденокарциноми сльозової залози з розповсюдженням інтракраніально.

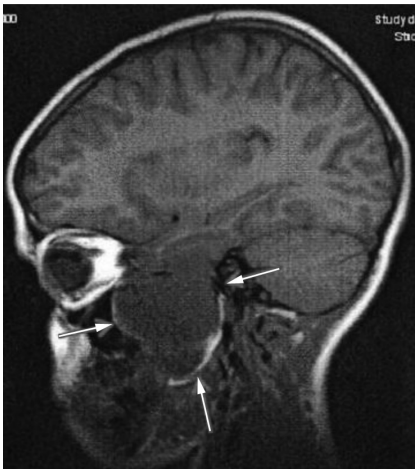

Рис. 16. Хворий К., 9 р. МРТ лейоміосаркоми типової локалізації, інтракраніальний та інтрадуральний ріст.

Рис. 17. Хвора Ц., 14 років. Остеобластокластома велетенських розмірів дна передньої черепної ямки, інтра- та екстракраніальне поширення (сино-параназальна ділянка, носова порожнина, інтраорбітально).

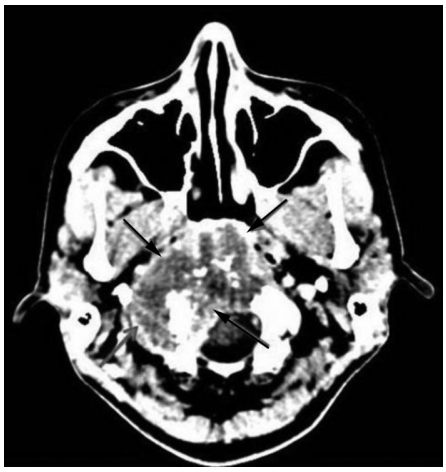

Рис. 18. Хвора О., 29 р. КТ хондроми краніо-вертебрального з'єднання, типовий варіант росту.

ральним і субдуральним ростом. Хордоми основи черепа мають центральне поширення на відміну від хондросарком, які часто розповсюджуються в одну чи іншу сторону.

Хондрома – доброякісна пухлина, що розвивається з хрящової тканини, має повільний епідуральний ріст і може перероджуватись у хондросаркому. Для неї характерний рецидивний ріст, при цьому та при переродженні в хондросаркому вона набуває інвазивного росту, проростаючи тверду мозкову оболонку. Найбільш типова локалізація хондроми у ділянці краніо-вертебрального з'єднання (рис. 18).

Для хондросарком характерний перебіг захворювання, подібний хондромам – експансивний ріст, що супроводжується кістковою деструкцією центральних відділів основи черепа (основна пазуха, турецьке сідло, схил основної кістки, задні комірки решітчастого лабіринту). На відміну від хондром, хондросаркоми мають інвазивний ріст, поширюючись в основному в епідуральному просторі, часто рецидивують і при цьому набувають інтрадурального чи субдурального росту, і часто мають зрощення із твердою мозковою оболонкою, особливо при значних розмірах пухлини (рис. 19).

Естезіонейробластоми утворюється з нюхового епітелію верхнього носового ходу і характеризуються інвазивним рістом (рис. 20). Близькість до решітчастої пластинки формує її подальший інтракраніальний і інтрацеребральний ріст. Пухлини мають кращий прогноз щодо виживаності порівняно зі

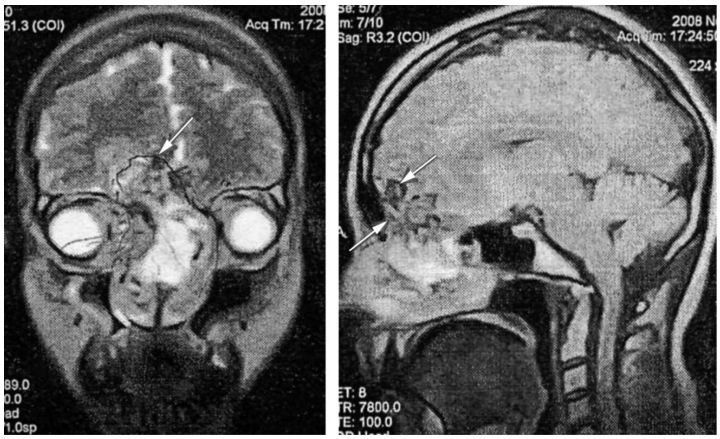

Рис. 19. Хвора Ф., 34 р. МРТ хондросаркоми носової порожнини, інтракраніальний інтрацеребральний ріст.

злоякісними епітеліальними ПКФОЛ за рахунок радикальних хірургічних втручань і проведення ефективної комбінованої терапії.

Нейробластоми утворюються з симпатичної нервової тканини і мають агресивний перебіг, інвазивний ріст, сягають гігантських розмірів (рис. 21).

Обговорення

За даними літератури, початок росту ПКФОЛ як злоякісних, так і доброякісних походить з таких тканин голови та шиї: 1) кістка та хрящ; 2) тканини орбіти; 3) шкіра обличчя та волосяної частини голови; 4) залишки хорди; 5) слизова оболонка порожнини носа та приносових пазух; 6) покривний та залозистий епітелій; 7) тверда мозкова оболонка; 8) судини, нерви та симпатичні ганглії [27]. Основну частку ПКФОЛ складають пухлини носової порожнини та приносових пазух, що набули нового росту, зокрема поширились на основу черепа, проростаючи його й розповсюджуючись інтракраніально. Пухлини

Рис. 20. Хворий Х., 29 р. МРТ естезіонейробластоми решітчастого лабіринту зі значним інтрацеребральним рістом.

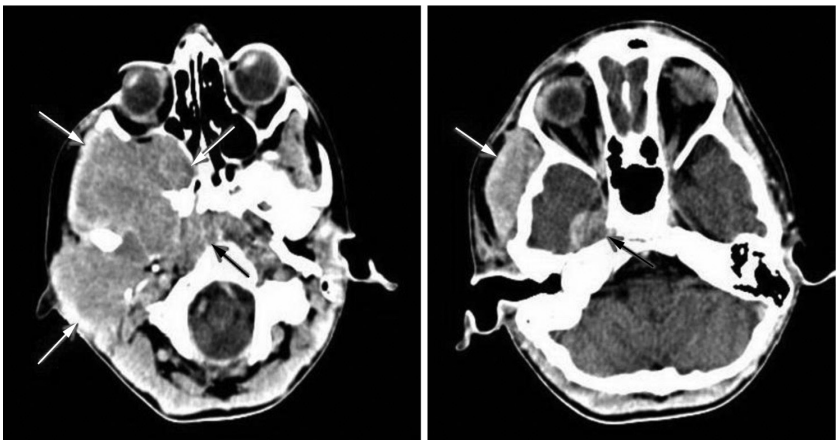

Рис. 21. Хворий К.,8 р. КТ нейробластоми латеральних відділів основи черепа з поширенням екстракраніально.

носової порожнини та приносових пазух здебільшого є злоякісними [13, 25].

Отримані нами дані підтверджують дані літератури про походження та розповсюдженість ПКФОЛ, щодо таких доброякісних пухлин як краніофаціальні остеоми, які мають мультиосальний ріст з ураженням багатьох кісток черепно-лицьового скелета та інтракраніальним поширенням [25], менінгіоми, які мають первинний інтра-екстракраніальний ріст в ділянці решітчастого лабіринту, медіальних відділів середньої та задньої черепних ямок [18, 25, 36].

Наші дані про злоякісні пухлини практично не відрізняються від даних літератури, в яких відмічається, що аденокарциноми, недиференційовані раки, аденокістозні раки є злоякісними пухлинами, для яких характерний інвазивний інтракраніальний та інтрацеребральний ріст вже на ранніх етапах розвитку пухлинного процесу та агресивний перебіг захворювання. Для таких пухлин властивий також інвазивний ріст з поширенням на тканини орбіти, де має місце проростання периорбіти та орбітальної жирової клітковини. Прогноз відносно виживаності при таких новоутвореннях надто неблагоприємний [12-14, 19, 27, 28, 32, 33]. Як показало наше дослідження, інтракраніальний ріст з деструкцією верхньої і зовнішньої кістних стінок орбіти відбувається і при ПСЗЕГ, які первинно локалізуються в орбіті і мають агресивний та рецидивуючий перебіг [1, 3-6, 15, 22].

Не менш злоякісно протікають і пухлини іншого походження, такі як нейробластома, лейоміосаркома, остеобластокластома, хондросаркома, які мають агресивний перебіг, інвазивний експансивний ріст і можуть досягати великих розмірів з розповсюдженням інтрадурально та інтрацеребрально, зростаючись з тканинами довкола [7, 9, 10, 17, 23, 34].

Слід відмітити, що за нашими даними і даними літератури, такі доброякісні пухлини, як хордома і хондрома, які розвиваються з хрящової тканини, мають повільний експансивний ріст, але набувають центральне розповсюдження. А хондрома може перероджуватися в хондросаркому – злоякісну пухлину і мати рецидивний перебіг [12, 14, 17, 30, 31]. Експансивний ріст таких пухлин супроводжується кістковою деструкцією з інтрадуральним чи субдуральним ростом [10, 34].

Серед злоякісних ПКФОЛ найбільш благоприємно для виживаності протікають естезіонейробластоми при своєчасному радикальному хірургічному втручанні і проведенні ефективної комбінованої терапії [8, 19-22, 36].

Таким чином, особливістю ПКФОЛ є їх великі, а в багатьох випадках і гігантські розміри, у тому числі первинних, уперше діагностованих утворень. Аналізуючи скарги хворих, клінічні прояви і порівнюючи ці дані з рентген-морфологічними даними, виявлено наявність тривалого безсимптомного періоду. Виділено декілька груп скарг: загальномозкові, ринологічні, нейроофтальмологічні та отологічні, частота яких однакова у хворих як на злоякісні, так і на доброякісні пухлини. Характер скарг обумовлений поширеністю пухлини на відповідні структури черепу і головного мозку.

Аналізуючи поширення ПКФОЛ у різних ділянках черепно-лицевого скелета, визначено частоту ураження різних відділів інтра- та екстракраніальної поверхні основи черепа при доброякісних та злоякісних процесах. Виявлено більш часту локалізацію доброякісних пухлин у латеральних відділах основи черепа (до 40.6%) порівняно зі злоякісними пухлинами, що частіше утворюються в межах дна передньої черепної ямки (77.2%). Інвазивний інтракраніальний ріст злоякісних та інтракраніальне поширення доброякісних ПКФОЛ має певні градації, обумовлені здебільшого їх гістобіологічними особливостями та тривалістю захворювання.

Аденокарцинома, яка розвивається в сльозовій залозі, є найбільш агресивною формою епітеліального

раку орбіти. При розповсюдженні викликає деструкцію верхньої і зовнішньої кістних стінок орбіти з ростом в скроневу ямку і порожнину черепа з ураженням головного мозку, що в 67,7% випадків стає причиною летальних ісходів.

Література

1. **Бровкина А.Ф**. Болезни орбиты: Руководство для врачей. – 2-е изд. – М.: ООО «Медицинское информационное агенство», 2008. – 256 с.
2. Комбінована етмоїдектомія (зовнішня трансназальна і транскраніальна фронтальна) з приводу злоякісної пухлини решітчатого лабіринту / М. Є. Поліщук, Е. В. Лукач, Г. О. Опанащенко [і інш.] // Журнал вушних, носових і горлових хвороб. – 1995. – №3. – с.43-45.
3. **Полякова С. І.** Пухлини сізної залози епітеліального ґенезу (клініка, діагностика, прогноз, лікування) / С. І. Полякова // Автореферат дисер. На здобуття наукового ступення д-ра мед. наук, 14.01.18 – офтальмологія, Одеса, 2011. – 31 с.
4. Adenoid cystic carcinoma arising in the inferior orbit without evidence of lacrimal gland involvement / S. C. Lin, H. C. Kau, C. F. Yang [et al] // Ophthal. Plast. Reconstr. Surg. – 2008. , Jan. – Feb. – 24(1). – P. 74-6.
5. Atypical presentations of pleomorphic adenoma of the lacrimal gland / M. R. Vagefi, J. E. Hong, O. M. Zwick [et al] // Ophthal. Plast. Reconstr. Surg. – 2007, Jul. – Aug. – 23(4). – P. 272-4.
6. **Bernardini F.P.** Epithelial tumors of the lacrimal gland: on update / F. P. Bernardini, M. H. Davoto, J. O. Croxatho // Curr. Opion. Ophthalmol. – 2008, Sep. – V. 19, N5. – P. 409-13.
7. **Blitzer A.** Craniofacial resection of ossifying fibromas and osteomas of the sinuses / A. Blitzer, K. D. Post, J. Conley // Arch. Otolaryngol. Head Neck Surg. – 1989. – Vol. 115, N 9. – P. 1112-1115.
8. **Cantrell R. W.** Esthesioneuroblastoma: diagnosis and treatment / R. W. Cantrell, B. Y. Ghorayeb, G. S. Fitz–Hugh // Ann. Otol. Rhinol. Laryngol. – 1977. – Vol. 86, N 6, Pt. 1. – P. 760-765.
9. **Carrabba G. A.** Surgery for clival lesions: open resection versus the expanded endoscopic endonasal approach / G. A. Carrabba, R. Dehdashti, F. Gentili // Neurosurg. Focus. – 2008. – Vol. 25, N 6. – P.7.
10. **Cheesman A. D.** Craniofacial resection for tumors of the nasal cavity and paranasal sinuses / A. D. Cheesman, V. J Lund, D. J. Howard // Head Neck Surg. – 1986. – Vol. 8, N 6. – P. 429-435.
11. Complications of craniofacial resection for malignant tumors of the skull base: report of an International Collaborative Study / I. Ganly, S. G. Patel, B. Singh [et al] // Head Neck. – 2005, Jun; 27 (6): 445-51.
12. Craniofacial Resection for Malignant Tumors Involving the Anterior Skull Base / J. P Shah, D. H. Kraus, M. H. Bilsky [et al.] // Arch. Otolaryngol. Head Neck Surg. – 1997. – Vol. 123, N 12. – P. 1312-1317.
13. Craniofacial resection for vascular leiomyoma of the nasal cavity / P. Nicolai, L. O. Redaelli de Zinis, F. Facchetti [et al.] // Am. J. Otolaryngol. – 1996. – Vol. 17. – P. 340-344.
14. Craniofacial surgery for malignant skull base tumors: report of an international collaborative study / S. G. Patel, B. Singh, A. Polluri [et al.] // Cancer. – 2003. – Vol. 98, N 6. – P. 1179-1187.
15. **Currie Z. L.** Long-term risk of recurrence after intact excision of pleomorphic adenomas of the lacrimal gland / Z. L. Currie, G. E. Rose // Arch. Ophthalmo. – 2007? Dec. – 125(12). – P. 1643-6.
16. **Daele J. J.** Cancer of the nasal vestibule, nasal cavity and paranasal sinusesbase / J. J. Daele, V. Vander Poorten, P. Rombaux, M. Hamoir // B-ENT. – 2005; Suppl 1: b 87–94.
17. **Emery E.** Respective indications of orbital and/or zygomatic arch removal combined with fronto–pteriono–temporal approaches 58 cases / E. Emery, M. Alaywan, M. Sindou // Neurochirurgie. – 1994. – Vol. 40, N 6. – P. 337-347.
18. Endonasal Ethmoidectomy and Bifrontal Craniotomy with Craniofacial Approach for Resection of Frontoethmoidal Osteoma Causing Tension Pneumocephalus / M. C. Park, M. A. Goldman, J. E. Donahue [et al.] // Skull Base. – 2008. – Vol. 18, N 1. – P. 67-72.
19. Esthesioneuroblastoma / F. Elloumi, N. Boujelbene, L. Ghorbal [et al.] // Bull Cancer. – 2012. – Vol. 99, N 12. – P. 1197-1207.
20. Esthesioneuroblastoma. Transcribiform–transfovea ethmoidalis endonasal expanded approach. Technical note / Valdepenas J. A. Simal Julian, P. Miranda Lloret, E. Cardenas Ruiz [et al.] // Neurocirugia (Astur). – 2012. – Vol. 23, N 4. – P. 157-163.
21. Esthesioneuroblastoma: a population–based analysis of survival and prognostic factors / D. Jethanamest, L. G. Morris, A. G. Sikora, D. I. Kutler // Arch. Otolaryngol. Head Neck Surg. – 2007. – Vol. 133, N 3. – P. 276-280.
22. Esthesioneuroblastoma: is there a need for elective neck treatment? / C. Demiroz, O. Gutfeld, M. Aboziada [et al.] // Int. J. Radiat. Oncol. Biol. Phys. 2011. – Vol. 81, N 4. – P. 255-261.
23. **Falcioni M.** Lateral approaches to the clivus / M. Falcioni // Acta Otorhinolaryngol. Ital. – 1997. – Vol. 17, N 6, Suppl. 57. – P. 3-16.
24. **Henderson J. W.** Orbital tumors. – Raven Press, New York. – 1994. – 448 p.
25. **Ichimura K**. Analysis of tumor recurrence following anterior skull base surgery / K. Ichimura // Eur. Arch. Otorhinolaryngol. – 1998. – Vol. 255, N 3. – P. 155-162.
26. **Kuriakose M. A**. Anterior skull base surgery / Kuriakose M. A., N. P. Trivedi, V Kekatpure // Indian J. Surg. Oncol. – 2010. – Vol. 1, N 2. – P. 133-145.
27. **Maroldi R.** Metastatic disease of the brain: extra–axial metastases (skull, dura, leptomeningeal) and tumour spread / R.Maroldi, C. Ambrosi, D. Farina // Eur. Radiol. – 2005. – Vol. 15, N 3. – P. 617-626.
28. Microvascular free tissue transfer in reconstructing skull base defects: lessons learned / T. N. Teknos, J. C. Smith, T. A. Day [et al.] // Laryngoscope. – 2002. – Vol. 112, N 10. – P. 1871-1876.
29. **Origitano T. C.** Combined anterior and anterolateral approaches to the cranial base: complication analysis, avoidance, and management / T. C. Origitano, G. J. Petruzzelli, J. P. Leonetti, D. Vandevender // Neurosurgery. – 2006, Apr; 58 (4 Suppl 2): ONS–327-36.
30. **Pendleton C.** Transfacial approaches to the skull base: the early contributions of harvey cushing / C. Pendleton, S. M. Raza, K. D. Boahene, A. Quinones–Hinojosa // Skull Base. – 2011. – Vol. 21, N 4. – P. 207-214.
31. **Sartoris A.** Anterior craniofacial resection in the treatment of malignant nasal-paranasal sinus tumors with intracranial extension / A. Sartoris, G. Cortesina, G. P. Busca // Acta Otorhinolaryngol. Ital. — 1991. — Vol. 11. — P. 317—327.

32. **Taghi A.** Craniofacial resection and its role in the management of sinonasal malignancies / A. Taghi, A. Ali, P. Clarke // Expert. Rev. Anticancer. Ther. – 2012. – Vol. 12, N 9. – P. 1169-1176.
33. T**sai E. C.** Tumors of the skull base in children: review of tumor types and management strategies / E. C. Tsai, S. Santoreneos, J. T. Rutka // Neurosurg Focus. – 2002 May 15; 12(5).
34. **Uttley D.** Transfacial approaches to the skull base / D. Uttley // Adv. Tech. Stand. Neurosurg. – 1997. – Vol. 23. – P. 145-188.
35. **Van Buren J. M.** Ten years' experience with radical combined craniofacial resection of malignant tumors of the paranasal sinuses / J. M. van Buren, A. K. Ommaya, A. S. Ketcham // J. Neurosurg. – 1968. – Vol. 28, N 4. – P. 341-350.
36. **Weber S. M.** Radial forearm free tissue transfer in the management of persistent cerebrospinal fluid leaks / S. M. Weber, J. Kim, J. B. Delashaw, M. K. Wax // Laryngoscope. – 2005. – Vol. 115, N 6. – P. 968-972.

Автори засвідчують про відсутність конфлікту інтересів, які б могли вплинути на їх думку стосовно предмету чи матеріалів, описаних та обговорених в даному рукопису.

Поступила 27.07.2020

Клинико-морфологические характеристики опухолей краниофациально-орбитальной локализации

Паламар О.И., Лукач Э.В., Гук А.П., Малецкий А.П., Полякова С.И., Кравец О.В., Сережко Ю.А., Оконский Д.И.

Институт нейрохирургии им. А.П. Ромоданова НАМНУ; Киев (Украина)
ГУ «Институт отоларингологии НАМНУ им.проф. О.С. Коломийченко»; Киев (Украина)
ГУ «Институт глазных болезней и тканевой терапии им. В.П. Филатова НАМНУ»; Одесса (Украина)
Национальный институт рака МОЗ Украины; Киев (Украина)

***Актуальность**. Опухоли краниофациально-орбитальной локализации (ПКФОЛ) чаще являются злокачественными эпителиальными опухолями, которые развиваются в носовой полости, параназальных синусах, орбите и у 25-30% больных диагностируются в запущенных случаях. Первичные опухоли епителиального генеза в орбите локализуются в области слезной железы (ОСЖЭГ) и обладают инвазивным ростом с деструкцией верхней и наружной костных стенок орбиты с интракраниальным и интрацеребральным ростом.*

***Цель**: проанализировать клинико-морфологические и интраскопические (компьютерно-томографические и магнитно-резонансные) характеристики опухолей краниофациально-орбитальной локализации.*

***Материал и методы.** Обследованы 192 пациента с ПКФОЛ и 110 больных с опухолями слезной железы эпителиального ґенеза (ОСЖЭГ). Всем больным проводили стандартные общеклинические, а также специальные методы обследования (риноскопия, эндоскопия, эндоназальная биопсия, тонкоигольная аспирационная и инцизионная биопсия, КТ, МРТ, МРА, МРR, визометрия, офтальмоскопия, биомикроскопия, экзофтальмометрия, периметрия, кампиметрия и др.).*

***Результаты.** У 133 (69,3%) больных были выявлены злокачественные, а у 59 (30,7%) – доброкачественные ПКФОЛ. По гистоморфологической характеристике основную часть доброкачественных ПКФОЛ (84% случаев) составили ювенильные ангиофибромы носоглотки, менингиомы и остеомы. Первичная локализация доброкачественных ПКФОЛ была экстракраниальной в 51% случаев, интракраниальной – в 22%, в костно-хрящевом основании черепа – в 27%. Среди злокачественных ПКФОЛ основную часть составили раковые новообразования (40% случаев). Первичная локализация злокачественных ПКФОЛ была экстракраниальной в 81% случаев, в костно-хрящевом основании черепа – в 19%.*

Выявлена более частая локализация доброкачественных опухолей в латеральных отделах основания черепа (до 40.6%) в сравнении со злокачественными опухолями, которые чаще образуются в пределах дна передней черепной ямки (77.2%).

Среди ОСЖЭГ доброкачественные опухоли диагностированы у 51 (46,3%) больного, к которым отнесены: плеоморфная аденома – 42 (38,2%), мукоэпидермоидная опухоль – 5 (4,5%), миксома – 3 (2,7%) пациента и онкоцитома – 1 (0,9%) случай. Злокачественные ОСЖЭГ диагностированы у 59 (53,7%) больных, к которым отнесены: аденокарцинома – 33 (30,0%), аденокистозная карцинома – 18 (16,4%), рак в плеоморфной аденоме – 8 (7,3%).

Определены общемозговые, ринологические, нейроофтальмологические и отологические симптомы, которые встречаются одинаково часто как при доброкачественных, так и при злокачественных ПКФОЛ, а также наиболее характерные для ОСЖЭГ.

Описаны клинические, КТ и МРТ признаки, характерные для разных гистоморфологических типов новообразований как доброкачественного, так и злокачественного характера.

Выводы. Особенностью ПКФОЛ является их большие, а в большинстве случаев и гигантские размеры, в том числе первичных, впервые диагностированных образований, на фоне длительного бессимптомного течения. Установлены общемозговые, ринологические, нейроофтальмологические и отологические симптомы ПКФОЛ и наиболее характерные для ОСЖЭГ. Определена частота поражения разных отделов интра- и экстракраниальной поверхности основания черепа с преимущественным поражением латеральных отделов основания черепа при доброкачественных опухолях и в пределах дна передней черепной ямки – при злокачественных. Инвазивный интракраниальный рост злокачественных и интракраниальное распространение доброкачественных ПКФОЛ имеют определенные градации, обусловленные преимущественно их гистобиологическими особенностями и длительностью заболевания. Интракраниальное и интрацеребральное распространение ОСЖЭГ является основной причиной летального исхода.

Ключевые слова: *доброкачественные и злокачественные опухоли краниофациально-орбитальной локализации, опухоли слезной железы эпителиального генеза, клиника, компьютерная томография, магнитно-резонансная томография, диагностика*