УДК 616.005.4:617.731-002.487

# Нейроофтальмологічні порушення у пацієнтів з ішемічним інсультом: досвід інсультного центру Університетської клініки

**Т. М. Муратова,** д-р мед. наук; **Л. В. Венгер,** д-р мед. наук, професор; **Д. М. Храмцов,** канд. мед. наук; **Ю. М. Ворохта,** канд. мед. наук; **В. Д. Телющенко,** канд. мед. наук

Одеський національний медичний університет; *Одеса (Україна)*

**E-mail:** yuri.vorokhta@gmail.com

***Актуальність.*** *Інсульт залишається однією з провідних причин смерті та інвалідності у світі. У більшості хворих з гострим порушенням мозкового кровообігу (ГПМК) наявні різномантні нейроофтальмологічні порушення.*

***Метою*** *дослідження була оцінка частоти нейроофтальмологічних порушень при ГПМК в умовах інсультного центру Університетської клініки.*

***Матеріал та методи****. Дослідження виконане на базі інсультної служби неврологічного відділення Центру реконструктивної та відновної медицини (університетська клініка) Одеського національного медичного університету впродовж 2016-2019 рр. Під спостереженням знаходилися 298 хворих з гострим порушенням мозкового кровообігу за ішемічним типом. Аналізувалася частота виявлення нейроофтальмологічної симптоматики при первинному огляді неврологом та після консультації офтальмологом.*

***Результати.*** *У структурі обстежених переважали чоловіки – 162 (54,0%) осіб. Середній вік склав 60,4±1,1 років, середня оцінка за шкалою NIHSS – 10,1±0,9 балів. 163 (54,7%) пацієнта надійшли до клініки впродовж першої доби з моменту появи перших клінічних проявів ГПМК.*

*За локалізацією переважали парціальні інфаркти в басейні внутрішньої сонної артерії (PACI) – 139 випадків або 46,6%, рідше зустрічалися тотальні інфаркти в басейні внутрішньої сонної артерії (TACI) – 28 (10,5%), лакунарні інфаркти (LACI) – 88 (29,5%), інфаркти в вертебрально-базилярному басейні (POCI) – 43 випадки або 14,4%, з них ураження середнього мозку та варолієва моста – 14 випадків або 4,7%. Серед нейроофтальмологічних проявів, які спостерігалися у 88,9% випадків, переважали анізокорія (60,1%), явища візуально-просторового неглекту (19,5%), геміанопсія (27,9%), диплопія (22,1%), різноманітні окорухові порушення. У 8 (2,7%) випадках спостерігалася між'ядерна офтальмоплегія.*

***Заключення.*** *Діагностика нейроофтальмічних синдромів вимагає координації зусиль неврологів та офтальмологів у форматі мультидисциплінарної бригади.*

**Ключові слова:**

нейроофтальмологія, гострі порушення мозкового кровообігу, діагностика

**Вступ**. Інсульт залишається однією з провідних причин смерті та інвалідності у світі, і прогнози показують, що за умови використання підходу «все як завжди» тягар інсульту не зменшиться в наступному десятилітті та після нього [1, 2]. Важливим фактором, який цьому сприяє, є те, що в період 2017–2050 роки число літніх людей в Європі має зрости на 35% [2]. В останні роки у всьому світі впроваджений підхід – основним підрозділом, що надає допомогу при гострому порушенні мозкового кровообігу (ГПМК) в умовах стаціонару є stroke unit (інсультний блок) спеціально призначена, чітко визначена територіально зона або відділення в лікарні, куди надходять пацієнти з інсультом і яким надає медичну допомогу мультидисциплінарна команда (в складі якої лікарі різного фаху, медичні сестри та реабілітологи), члени якої мають спеціальні знання щодо функцій головного мозку, пройшли підготовку і мають навички з надання допомоги при інсульті з чітко визначеними індивідуальними завданнями, регулярно взаємодіють з іншими медичними фахівцями і провідними спеціалістами в області інсульту [2-4]. Ця команда координує процес надання допомоги шляхом регулярних мультидисциплінарних нарад.

Відповідно до плану дій з боротьби з інсультом в Європі виділяють також інсультні центри, тобто лікарняна інфраструктура і пов'язані з нею процеси допомоги забезпечують виконання повного обсягу організації процесів допомоги при інсульті [2]. Інсультний центр – це координуючий орган усього ланцюга надання допомоги. Він охоплює догоспітальну допомогу, систематичну реабілітацію і вторинну профілактику, а також доступ до нейрохірургічних і судинних втручань [2, 3]. Інсультний блок є найбільш важливим компонентом ін-

© Муратова Т. М., Венгер Л. В., Храмцов Д. М., Ворохта Ю. М., Телющенко В. Д., 2020

сультного центру [2, 5]. Інсультний центр надає послуги інсультного блоку для населення території, яку він обслуговує, і служить в якості спеціалізованого центру для периферійних лікарень з інсультними блоками у випадку, коли їх пацієнти потребують видів допомоги, які недоступні на місцевому рівні [2, 3,5].

Нейроофтальмологічні порушення при інсульті, за даними деяких авторів, зустрічаються у 90% випадків [6, 7]. У хворих на ГПМК зустрічаються крововиливи в сітківку; геморагічний цереброокулярний синдром Терсона; amaurosis fugax; симптом Прево; диплопія і страбізм; синдром Гертвіга-Мажанді; інші окорухові розлади; коркова сліпота; однобічна та двобічна геміанопсія з можливим збереженням центрального трубчастого зору; палінопсія [6-9]. На жаль, навіть в умовах функціонування повноцінної мультидисциплінарної бригади, офтальмологічне дослідження може відтерміновуватися, що збільшує ризик діагностичних помилок [10].

**Метою** дослідження була оцінка частоти нейроофтальмологічних порушень при ГПМК в умовах інсультного центру Університетської клініки.

**Матеріал та методи**

Дослідження виконане на базі інсультної служби неврологічного відділення Центру реконструктивної та відновної медицини (університетська клініка) Одеського національного медичного університету впродовж 2016-2019 рр. Під спостереженням знаходилися 298 хворих з гострим порушенням мозкового кровообігу за ішемічним типом. Обстеження та лікування здійснювалося відповідно до вимог наказу №602 від 03.08.2012 «Про затвердження та впровадження медико-технологічних документів зі стандартизації медичної допомоги при ішемічному інсульті», а також рекомендацій AHA/ASA редакції 2018 та 2019 року [11-13].

Також виконувалися заходи по забезпеченню безпеки і здоров'я пацієнтів, дотримання їх прав, людської гідності та морально-етичних норм у відповідності до принципів Гельсінкської декларації прав людини та законів України.

Аналізувалася частота виявлення нейроофтальмологічної симптоматики при первинному огляді неврологом та після консультації офтальмологом (в першу добу госпіталізації у будній день, на другий-третій день після госпіталізації у вихідні та святкові дні). Всім пацієнтам виконували нейровізуалізаційні дослідження (КТ ГМ на момент надходження до стаціонару, за показами – МРТ ГМ або повторне КТ) [14].

Оцінювали частоту різних локалізацій ГПМК відповідно до класифікації OCSP (Oxfordshire Community Stroke Project Classification), виділяючи тотальні інфаркти в басейні внутрішньої сонної артерії (TACI), парціальні інфаркти в басейні внутрішньої сонної артерії (PACI), лакунарні інфаркти (LACI) і інфаркти в вертебрально-базилярному басейні (POCI) [15].

Офтальмологічне дослідження проводилося в обсязі візометрії, тонометрії, периметрії, визначення характера зору, рухливості очних яблук, кута косоокості, конвергенції а також офтальмоскопії очного дна [16].

Статистична обробка проводилася методом дисперсійного аналізу з використанням пакету програм Statistica 10.0 (Dell StatSoft Inc., США) [17].

**Результати дослідження.**

У структурі обстежених переважали чоловіки – 162 (54,0%) особи. Середній вік склав 60,4±1,1 років, середня оцінка за шкалою NIHSS - 10,1±0,9 балів. 163 (54,7%) пацієнти надійшли до клініки впродовж першої доби з моменту появи перших клінічних проявів ГПМК.

За локалізацією переважали парціальні інфаркти в басейні внутрішньої сонної артерії (PACI) – 139 випадків або 46,6%, рідше зустрічалися тотальні інфаркти в басейні внутрішньої сонної артерії (TACI) – 28 (10,5%), лакунарні інфаркти (LACI) – 88 (29,5%). Найбільший інтерес являли інфаркти у вертебрально-базилярному басейні (POCI) – 43 випадки або 14,4%, з них ураження середнього мозку та варолієва моста – 14 випадків або 4,7%.

Серед нейроофтальмологічних проявів, які спостерігалися у 88,9% випадків, переважали анізокорія (60,1%), явища візуально-просторового неглекту (19,5%), геміанопсія (27,9%), диплопія (22,1%), різноманітні окорухові порушення (табл. 1).

Як видно з наведеної таблиці, між'ядерна офтальмоплегія (internuclear ophthalmoplegia, INO) спостерігалася лише у 8 (2,7%) випадках. При цьому розладі сполучених бічних поглядів має місце слабкість аддукції ураженого ока при спробі контралатерального погляду

**Таблиця 1.** Структура нейроофтальмологічних проявів у хворих на ГПМК

| Вид порушення | Кількість спостереження | |
|---|---|---|
| | Абс. | % |
| Візуально-просторовий неглект | 58 | 19,5 |
| Анізокорія | 179 | 60,1 |
| Диплопія | 66 | 22,1 |
| Страбізм | 47 | 15,8 |
| Геміанопсія | 83 | 27,9 |
| Вертикальний парез взора | 1 | 0,3 |
| Між'ядерна офтальмоплегія | 8 | 2,7 |
| Ізольований горизонтальний установочний ністагм | 52 | 17,4 |
| Ізольований вертикальний установочний ністагм | 16 | 5,4 |
| Конвергентно-ретракційний ністагм | 1 | 0,3 |
| Коркова сліпота | 1 | 0,3 |
| Синдром Гертвіга-Мажанді | 2 | 0,7 |
| Синдром Вебера | 2 | 0,7 |

(по відношенню до ураженого ока) [8]. При цьому абдукція контрлатерального ока зберігається, однак має місце дісоціативний ністагм та диплопія. Вертикальні сакади зберігаються. Така клінічна картина обумовлена ураженням медіального поздовжнього пучка (МПП), який йде від ядра Даркшевича і проміжного ядра Кахаля на рівні метаталамуса, проходить через весь стовбур мозку поблизу середньої лінії, вентральніше центральної періакведуктальної сірої речовини, і під дном IV шлуночка мозку проникає в передні канатики спинного мозку, де й закінчується у клітин його передніх рогів на шийному рівні [18]. МПП являє собою сукупність нервових волокон, що відносяться до різних систем, у його склад входять низхідні і висхідні провідні шляхи, що зв'язують між собою парні клітинні утворення стовбура мозку (рис. 1), зокрема ядра III, IV і VI черепних нервів, що іннервують окорухові м'язи, а також вестибулярні ядра і клітинні структури, що входять до складу ретикулярної формації, і передніх рогів шийного відділу спинного мозку [18]. Завдяки асоціативній функції медіального поздовжнього пучка в нормі рухи очних яблук завжди є співдружними, поєднаними. Ураження МПП призводить до виникнення різних окуловестибулярних розладів, характер яких залежить від локалізації і поширеності патологічного вогнища [8, 9, 18].

Описані різні варіанти між'ядерної офтальмоплегії (internuclear ophthalmoplegia, INO) (табл. 2), однак у хворих з ГПМК найчастіше зустрічається унілатеральне ураження [8]. Рідше у хворих з інсультом зустрічається білатеральна між'ядерна офтальмоплегія, WEBINO синдром та синдром «півтора» [8, 9, 19, 20].

При високому ушкодженні МПП недалеко від ядра третього нерву спостерігається білатеральне залучення медіальних прямих м'язів ока і порушується механізм конвергенції, очі при цьому знаходяться в стані дивергенції. Синдром WEBINO (walleyed bilateral INO) складається двостороннього INO з екзотропією та втратою конвергенції і є ознакою ураження середнього мозку, як МПП так й групи нейронів рухового ядра окорухового нерва, що іннервують m. rectus medialis. Для синдрома «півтора» є характерним ураження покришки моста з залученням у патологічний процес парамедіальних структур ретикулярної формації або ядра n. abducens, а також МПП іпсілатерально [18, 20]. Такий анатомічний субстрат ураження обумовлює характерну клінічну картину, коли уражене око не може рухатися в горизонтальній площині, але контрлатерально абдукція збережена; конвергенція при цьому не порушена. Так звана задня INO при ГПМК зустрічається рідко [10, 16, 18]. Вона обумовлена ушкодженням МПП у ділянці варолієва моста, при цьому при бічних рухах очей спостерігається слабкість m. rectus medialis: тобто при погляді, наприклад, ліворуч виявляється недостатність аддукції праворуч; при цьому абдукція відбувається нормально в будь-який бік (але на стороні абдукції в типових випадках спостерігається помітний атактичний ністагм). Для цього синдрому характерне залучення переважно аддуктивних рухів, куди б не був спрямований погляд; причому на боці аддукції ністагм виражений мінімально [16, 20].

У одного пацієнта були визначені ознаки синдрому Паріно, який виникає при двобічному ураженні покришки і даху середнього мозку в оральному відділі, на рівні переднього двупагорб'я. Для цього стану характерний парез погляду вгору, порушення конвергенції, частковий двосторонній птоз, міоз, відсутність фотореакцій, конвергентно-ретракційний ністагм. У патологічний процес втягуються центр вертикального руху очей, верхній відділ заднього поздовжнього пучка, задня мозкова спайка. Причиною даного синдрому можуть бути порушення кровообігу в басейні задньої мозкової артерії [18].

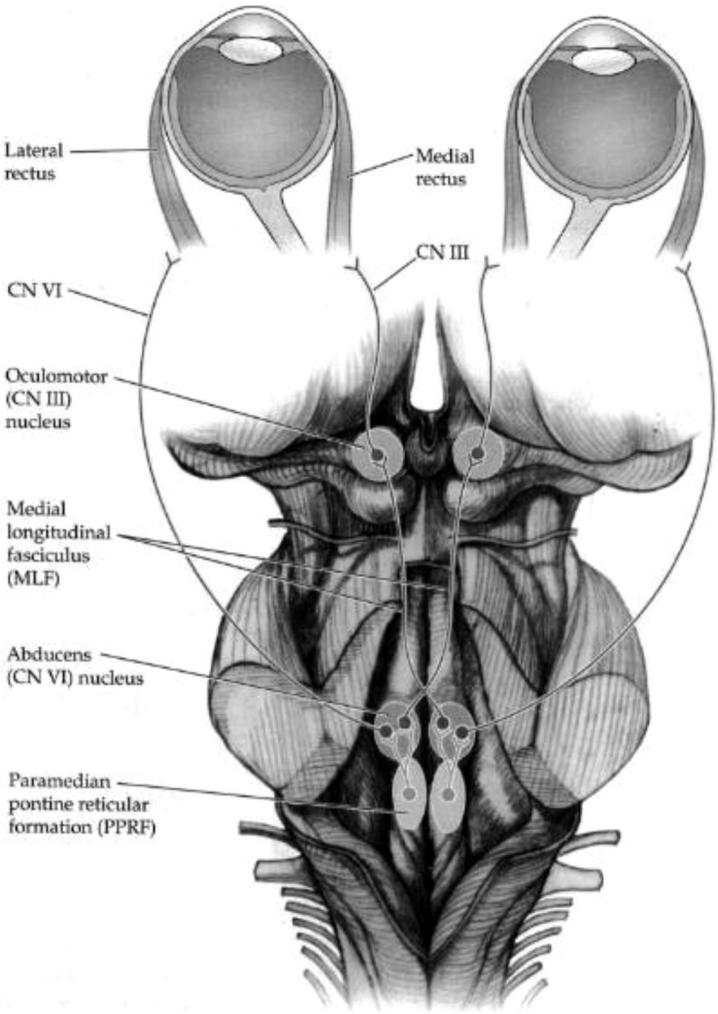


**Рис. 1.** Контроль горизонтальних рухів очних яблук (Blumenfeld H., 2017) [18]

**Таблиця 2.** Можливі варіанти INO [18-20]

| Варіант | Симптоми | Локалізація ураження |
|---|---|---|
| WEBINO (walleyed bilateral internuclear ophthalmoplegia) | Первинна позиційна екзотропія, двобічна дивергенція | Ростральне білатеральне ураження МПП |
| WEMINO (walleyed monocular internuclear ophthalmoplegia) | Монокулярна позиційна екзотропія | Монолатеральне ураження МПП |
| Синдром «півтора» | Співдружній параліч погляду в один бік (одна частина синдрому) та слабкість привідного м'яза при погляді в іншу сторону («половина» синдрому в порівнянні з першою його частиною). У горизонтальній площині збережена тільки абдукція лише одного ока, під час якої виявляється ністагм. Вертикальні рухи і конвергенція збережені | Монолатеральне ураження нижньої частини покришки варолієва моста з іпсилатеральним залученням парамедіанної ретикулярної формації моста, ядра відвідного нерва і прилеглих волокон заднього поздовжнього пучка іпсилатерально (на стороні повного горизонтального паралічу погляду) |
| Синдром «вісім з половиною» | Синдром «півтора» та унілатеральний прозопарез | Те ж саме із залученням стовбура лицевого нерва у ділянці лицевого горбка на дні 4-го шлуночка, де він огинає ядро відвідного нерва |
| Синдром «половина з половиною» | "Половина" горизонтального паралічу погляду (INO) плюс додаткова "половина" (дефіцит абдукції як наслідок фасцикулярного паралічу відвідного нерва VI) | Монолатеральне ураження МПП та відвідного нерва |
| Задня INO (синдром Lutz'a) | Недостатність m. rectus medialis при бічних рухах очей | Ушкодження МПП у ділянці варолієва моста |

У двох пацієнтів спостерігалися ознаки альтернуючого синдрома Вебера, при якому спостерігається ураження ядер і корінців окорухового нерва і пірамідного шляху [16, 18]. При цьому на боці ураження визначаються птоз, мідріаз, дивергенційна косоокість, диплопія, порушення акомодації, екзофтальм. На протилежному боці спостерігаються центральний геміпарез, парез м'язів обличчя та язика і гемігіпестезія.

Синдром Гертвіга-Мажанді був діагностований у двох пацієнтів. У них очне яблуко на боці ураження було ротировано донизу і досередини, а інше - догори і назовні. Таке дисоційоване положення очей зберігалося навіть при зміні напрямку погляду. Синдром розвивається при наявності патологічного вогнища в області даху середнього мозку, інших відділах мозкового стовбура, мозочка і обумовлений дисфункцією заднього поздовжнього пучка, що здійснює координацію співдружніх рухів очей [18].

**Обговорення**

Незважаючи на те, що багато з описаних станів є відносно нечастим явищем, ці клінічні синдроми є відображенням ураження функціонально важливих структур середнього мозку, і є важливими для прогнозу одужання та оцінки реабілітаційного потенціалу пацієнта [10, 16, 21]. Їх діагностика в умовах інсультного центра вимагає тісної взаємодії невролога та офтальмолога. Ця взаємодія може ускладнюватися, коли хворий надходить вночі, або у вихідний день, що відтерміновує консультацію офтальмолога на декілька годин, а іноді й діб.

У диференціальній діагностиці нейроофтальмологічних проявів ГПМК одне з провідних місць посідає раціональна оцінка окорухової функції (табл. 2).

Прогноз у більшості хворих з INO, що виникла після ГПМК, є сприятливим, однак одужання може бути неповним. Як правило, частковий регрес клінічних показників починається вже через 2-3 місяці після інсульту. У хворих з WEBINO або WEMINO іноді виникає потреба у корекційних хірургічних втручаннях для усунення первинної позиційної екзотропії. У нашому дослідженні частковий регрес симпатоматики через 3 місяці після перенесеного інсульту визначався у 75,1% пацієнтів з виявленими нейроофтальмологічними проявами.

Таким чином, за даними інсультного центру університетської клініки, нейроофтальмічні прояви реєструються у 88,9% випадків ГПМК, найбільш часто реєструються анізокорія (60,1%), візуально-просторовий неглект (19,5%), геміанопсія (27,9%), диплопія (22,1%), різноманітні окорухові порушення. Ураження середнього мозку та варолієва моста з офтальмоплегічними проявами зустрічається у 4,7% випадків ГПМК. Як показав наш досвід, діагностика нейроофтальмічних синдромів вимагає координації зусиль неврологів та офтальмологів у форматі мультидисциплінарної бригади.

**Література**

1. **Muratova T., Khramtsov D., Stoyanov A., Vorokhta Y.** Clinical epidemiology of ischemic stroke: global trends and regional differences // Georgian Med News. – 2020. – Vol. 299. – P. 83-86
2. **Norrving B., Barrick J., Davalos A. et al.** Action Plan for Stroke in Europe 2018-2030 // Eur Stroke J. – 2018 – Vol. 3(4) P. 309-336.
3. **Dutta D., Hellier K., Obaid M., Deering A.** Evaluation of a single centre stroke service reconfiguration – the impact of transition from a combined (acute and rehabilitation) stroke unit to a hyperacute model of stroke care // Future Healthc J. – 2017. – Vol. 4(2) – P. 99-104.
4. **Rowe F.J.** Accuracy of referrals for visual assessment in a stroke population // Eye (Lond). – 2011. – Vol. 25(2). – P.161-167.
5. **Sacco R.L.** Stroke Vision 2020: Creating a Roadmap for the Next Decade // Stroke. – 2020. – Vol. 51(3) – P. 1040-1046.
6. **Клюшников С.А., Азиатская Г.А.** Глазодвигательные растройства в практике невролога // Нервные болезни. – 2015. – №4. – С. 41-46
7. **Rowe F.J., Conroy E.J., Barton P.G. et al.** A Randomised Controlled Trial of Treatment for Post-Stroke Homonymous Hemianopia: Screening and Recruitment // Neuroophthalmology. – 2016. – Vol. 40(1). – P. 1-7.
8. **Hanna K.L., Rowe F.J.** Health Inequalities Associated with Post-Stroke Visual Impairment in the United Kingdom and Ireland: A Systematic Review // Neuroophthalmology. – 2017. – Vol. 41(3). – P. 117-136.
9. **Walle K.M., Nordvik J.E., Becker F. et al.** Unilateral neglect post stroke: Eye movement frequencies indicate directional hypokinesia while fixation distributions suggest compensational mechanism // Brain Behav. – 2019. – Vol. 9(1). – e01170.
10. **Горбулина В.С., Затей А.О.** Пути совершенствования нейроофтальмологии// Аллея науки. – 2018. – Т.3. – №7(23). – С. 54-57
11. Наказ МОЗ України №602 від 3.08.2012 «Про затвердження та впровадження медико-технологічних документів зі стандартизації медичної допомоги при ішемічному інсульті» із змінами і доповненнями, внесеними наказом №34 МОЗ України від 15.09.2014 Електронний ресурс. Режим доступа: http://search.ligazakon.ua/l_doc2.nsf/link1/MOZ16323.html
12. **Jadhav A.P., Mokin M., Ortega-Gutierrez S. et al.** An Appraisal of the 2018 Guidelines for the Early Management of Patients with Acute Ischemic Stroke // Interv Neurol. – 2020. – Vol.8(1). – P.55-59.
13. **Warner J.J., Harrington R.A., Sacco R.L., Elkind M.S.V.** Guidelines for the Early Management of Patients With Acute Ischemic Stroke: 2019 Update to the 2018 Guidelines for the Early Management of Acute Ischemic Stroke // Stroke. – 2019 – Vol. 50(12) – P. 3331-3332.
14. **Маркдорф С.А., Предтеченская Е.В., Савелов А.А. и др.** Нейровизуализация и инфаркт мозга (инсульт) // Успехи физиологических наук. – 2018. – Т.49. – №2. – С. 60-71.
15. **Elkind M.S.** Stroke Etiologic Classification-Moving From Prediction to Precision // JAMA Neurol. – 2017. – Vol. 74(4). – P. 388-390.
16. **Густов А.В., Тахтаев Ю.В., Сигрианский К.И., Мурзин В.А.** Практическая нейроофтальмология: руководство для врачей. – Нижний Новгород, Изд-во НижГМА, 2011. – 246 с.
17. **Халафян А.А.** Промышленная статистика: Контроль качества, анализ процессов, планирование экспериментов в пакете STATISTICA. – М.: Либроком, 2013. – 384 с.
18. Neuroanatomy through clinical cases. – Hal Blumenfeld Sinauer Associates, Inc. Publishers, 2013. – 1006 p.
19. **Vázquez-Justes D., Martín-Cucó A., Gallego-Sánchez Y., Vicente-Pascual M.** WEBINO syndrome (wall-eyed bilateral internuclear ophthalmoplegia) secondary to ischemic stroke, about a case // Arch Soc Esp Oftalmol. – 2020. – Vol.95(4) – P.205-208.
20. **Vynckier J. R., Lemmens R.** Torsional internuclear ophthalmoplegia in acute ischemic stroke // Neurol Clin Pract. – 2019. – Vol.9(2) – P.168-169.
21. **Hanna K.L., Rowe F.J.** Clinical versus Evidence-based Rehabilitation Options for Post-stroke Visual Impairment // Neuroophthalmology. – 2017. – Vol. 41(6). – P.297-305.


*Автори засвідчують про відсутність конфлікту інтересів, які б могли вплинути на їх думку стосовно предмету чи матеріалів, описаних та обговорених в даному рукопису.*

*Поступила 24.06.2020*

## Нейроофтальмологические нарушения у пациентов с ишемическим инсультом: опыт инсультного центра Университетской клиники

Муратова Т.М., Венгер Л.В., Храмцов Д.Н., Ворохта Ю.Н., Телющенко В.Д.

Одесский национальный медицинский университет; Одесса (Украина)

***Введение.*** *Инсульт остается одной из ведущих причин смерти и инвалидности в мире. У большинства больных с острым нарушением мозгового кровообращения имеются разнообразные нейроофтальмологические нарушения.*

***Целью*** *исследования была оценка частоты нейроофтальмологических нарушений при ОНМК в условиях инсультного центра Университетской клиники.*

***Материал и методы.*** *Исследование выполнено на базе Инсультного службы неврологического отделения Центра реконструктивной и восстановительной медицины (университетская клиника) Одесского национального медицинского университета в течение 2016-2019 гг. Под наблюдением находились 298 больных с острым нарушением мозгового кровообращения по ишемическому типу. Анализировалась частота*

*выявления нейроофтальмологической симптоматики при первичном осмотре неврологом и после консультации офтальмологом.*

***Результаты**. В структуре обследованных преобладали мужчины – 162 (54,0%) человека. Средний возраст составил 60,4±1,1 лет, средняя оценка по шкале NIHSS – 10,1±0,9 баллов. 163 (54,7%) пациента поступили в клинику в течение первых суток с момента появления первых клинических проявлений ОНМК.*

*По локализации преобладали парциальные инфаркты в бассейне внутренней сонной артерии (PACI) – 139 случаев или 46,6%, реже встречались тотальные инфаркты в бассейне внутренней сонной артерии (TACI) – 28 (10,5%), лакунарные инфаркты (LACI) – 88 (29,5%), инфаркты в вертебрально-базилярном бассейне (POCI) – 43 случая или 14,4%, из них поражения среднего мозга и варолиева моста – 14 случаев или 4,7%. Среди нейроофтальмологических проявлений, которые наблюдались в 88,9% случаев, преобладали анизокория (60,1%), явления визуально-пространственного неглекта (19,5%), гемианопсия (27,9%), диплопия (22,1%), различные глазодвигательные нарушения. В 8 (2,7%) случаях наблюдалась межядерная офтальмоплегия.*

***Заключение.** Диагностика нейроофтальмических синдромов требует координации усилий неврологов и офтальмологов в формате мультидисциплинарной бригады.*

***Ключевые слова:** нейроофтальмология, острые нарушения мозгового кровообращения, диагностика*