УДК 617.76-001-053.2-073.75-08

Переломи орбіти у дітей: особливості клініко-рентгенологічної картини та критерії вибору лікування

А. С. Слободянюк [1], лікар; **Ю. В. Чепурний** [1, 2], канд. мед. наук; **В. П. Ефіменко** [2], канд. мед. наук; **Ю. В. Шукліна** [3], канд. мед. наук; **А. В. Копчак** [2, 3], д-р мед. наук; **О. В. Петренко** [4], д-р мед. наук; **Л. М. Яковенко** [2], д-р мед. наук; **С. О. Риков** [4], д-р мед. наук

[1] Центр щелепно-лицевої хірургії та стоматології НПКЗ КОР «Київська обласна клінічна лікарня»

[2] Національний медичний університет ім. О.О. Богомольця

[3] ТОВ «Добробут»

[4] Національна медична академія післядипломної освіти імені П.Л. Шупика

Київ (Україна)

E-mail: 80667788837@ukr.net

Актуальність. *Травматичні пошкодження орбіти у дітей мають ряд клініко-рентгенологічних особливостей.*

Метою *роботи було дослідження особливостей клініко-рентгенологічної картини переломів орбіти у дітей, їх впливу на вибір лікувальної тактики та розробка практичних рекомендацій на основі аналізу віддалених результатів лікування даного виду травми.*

Матеріал та методи. *В дослідження було включено 27 пацієнтів дитячого віку з переломами стінок орбіти. Проаналізовано обставини отримання травми, вік, стать хворих, характер та частоту виявлення клінічних симптомів, строки та об'єм надання допомоги, а також особливості рентгенологічної картини.*

Результати. *Основним клінічним симптомом у досліджених хворих була диплопія, що виявлялась у 55.5%. Обмеження рухів очного яблука вгору були виявлені у 37%. Серед обстежених хворих енофтальм було виявлено лише у 44.4%.*

Переломи орбіти по типу «зачинених дверцят» (в англ. літературі - trapdoor fracture) ми спостерігали у 51.9% випадків.

Заключення*. Основними клінічними ознаками перелому стінок орбіти у пацієнтів дитячого віку є диплопія і утруднення рухів очного яблука доверху. Найбільш поширеним видом пошкодження орбіти в досліджуваній групі пацієнтів був перелом по типу «зачинених дверцят» (в англ. літературі - trapdoor fracture). У 22.2% випадків відмічалась відсутність рентгенологічних ознак пошкодження кісткових стінок орбіти, тому у діагностиці переломів в дитячому віці значної ваги набувають результати клінічного обстеження. При лікуванні пацієнтів дитячого віку з переломами орбіти мають значення час надання допомоги та активна лікувальна тактика.*

Ключові слова:
травма орбіти у дітей, реконструкція орбіти, диплопія

Вступ. Вдосконалення методів лікування хворих з переломами стінок орбіти залишається актуальною проблемою щелепно-лицевої хірургії, яка має велике медико-соціальне значення. Даний вид травми є досить поширеним і становить за даними різних авторів від 2% до 10% серед усіх переломів кісток обличчя [1, 2]. Алгоритми лікування дорослого контингенту постраждалих детально описані в літературі. При цьому вони продовжують вдосконалюватись за рахунок впровадження нових сучасних методів діагностики та лікування, зокрема автоматизованих систем аналізу характеру травми та використання пацієнтспецифічних імплантатів [1-3].

Разом з тим травматичні пошкодження орбіти у дітей мають свої клініко-рентгенологічні особливості [1, 4-6]. Незважаючи на невисоку поширеність даного виду травми, в порівнянні з дорослим контингентом, можливі ускладнення надають йому високого медико-соціального значення [1, 4-6]. Стратегія лікування травми орбіти в дитячому віці продовжує залишатися контроверсійним питанням, зокрема у виборі лікувальної тактики, оптимальних строків хірургічного лікування та способу його реалізації [1, 6]. Це обумовлено як особливостями будови і розвитку лицевого черепа в дитячому віці, так і відсутністю однозначної оцінки впливу лікувальних заходів на формування середньої зони обличчя [1, 4-7]. Діагностику і лікування травм орбіти в дитячому віці ускладнює проблема неможливості повноцінного вербального контакту між лікарем та маленьким пацієнтом, а також особливості психо-емоційного стану дитини. Процес діагностики ускладнюється і за об'єктивних причин, коли наростаючі симптоми черепно-мозкової травми, супутні переломи кісток лицевого черепа маскують функціональні порушення та анатомічні зміни, обумовлені травмою орбіти [4-6,8-10].

Згідно даних літератури, у віці до 8 років частіше зустрічаються переломи верхньої стінки орбіти, в той

© Слободянюк А.С., Чепурний Ю.В., Ефіменко В.П., Шукліна Ю.В., Копчак А.В., Петренко О.В., Яковенко Л.М., Риков С. О., 2020

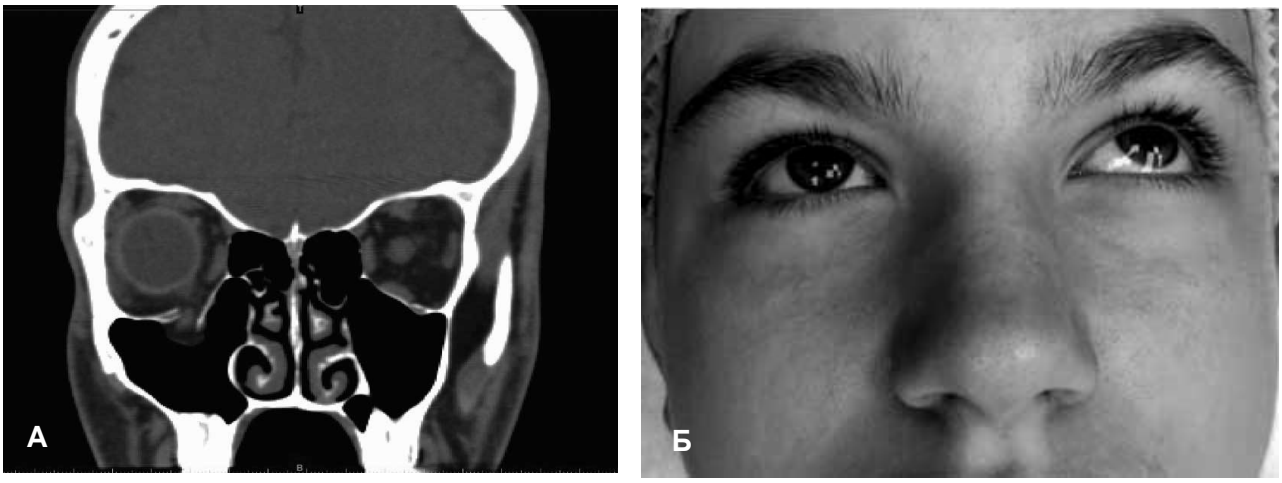

Мал. 1. КТ (А) та зовнішній вигляд пацієнта (Б) при погляді доверху з переломом дна правої орбіти за типом «зачинених дверцят» (в англ. літературі - trapdoor fracture).

час як у дітей старшого віку – переломи нижньої стінки, що обумовлено особливостями розвитку лицевого скелету в дитячому віці та прорізуванням зубів [4-6, 11]. Також для лицевого черепа в дитячому віці характерна еластичність кісткової тканини. Саме цим обумовлене виникнення перелому нижньої стінки орбіти за типом «зачинених дверцят» (в англомовній літературі «trapdoor fracture»), що вперше був описаний Soll D. B. та Poley B. J. у 1965 році [5, 8]. При даному типі перелому виникає локальне пошкодження стінки орбіти внаслідок різкого зміщення очного яблука при ударі в нього. Кістковий фрагмент нижньої стінки в найбільш стоншеній ділянці зміщується в напрямку верхньощелепного синуса. В дефект, що при цьому виникає, зміщується і втягується нижній прямий окоруховий м'яз. Але в наслідок зазначеної вище еластичності тканин кістковий фрагмент повертається в своє початкове положення, призводячи до затиснення м'якотканинних структур між кістковими фрагментами (мал. 1).

Враховуючи невелику кількість публікацій, присвячених даній проблемі актуальним є узагальнення та критичний аналіз досвіду лікування даного виду травми у осіб дитячого віку. Тому метою роботи було дослідження особливостей клініко-рентгенологічної картини переломів орбіти у дітей, їх впливу на вибір лікувальної тактики та розробку практичних рекомендацій на основі аналізу віддалених результатів лікування даного виду травми.

Матеріал і методи

Для досягнення поставленої мети було проведено аналіз 578 історій хвороби пацієнтів, що проходили лікування в Центрі Щелепно-лицевої хірургії та стоматології Київської Обласної Клінічної Лікарні, відділенні хірургії голови та шиї МС «Добробут» та на Кафедрі хірургічної стоматології та щелепно-лицевої хірургії дитячого віку НМУ імені О.О. Богомольця за період 2014–2019 роки з приводу переломів середньої зони обличчя. З них 27, що відповідали заданим критеріям, були включені в дане ретроспективне дослідження.

Критеріями включення були: вік хворих від народження і до 18 років, наявність ізольованих переломів власне стінок орбіти, пацієнти з дефектами стінок орбіти, яким раніше проводили репозицію та фіксацію вилицевого комплексу. З дослідження були виключені пацієнти: з переломами вилицевого комплексу, що супроводжувались переломами стінок орбіти, з вогнепальними пошкодженнями, з посттравматичними неврологічними порушеннями центрального ґенезу, пацієнти, що не дотримувались рекомендацій або не дали поінформованої згоди на участь в дослідженні, а також випадки, в яких була відсутньою можливість збору усієї повноти медичної інформації для аналізу.

Всі хворі були обстежені згідно стандартного алгоритму, що включав збір скарг, анамнезу, оцінку локального та офтальмологічного статусу. Проаналізовано обставини отримання травми, вік, стать хворих, характер та частоту виявлення клінічних симптомів, строки та об'єм надання допомоги, а також особливості рентгенологічної картини. В усіх випадках постраждалим проводили комп'ютерну томографію кісток лицевого черепа до та після лікування. Оцінка офтальмологічного статусу включала визначення гостроти зору, зорових полів, функціональні тести («слідкуй за пальцем», тракційний тест), екзофтальмометрію та оцінку об'єму орбіти. Для постановки діагнозу використовували класифікацію переломів орбіти за AOCMF [12].

Дане дослідження пройшло біоетичну експертизу та схвалене на засіданні Комісії з питань біоетичної експертизи та етики наукових досліджень при НМУ при НМУ імені О.О. Богомольця (протокол №126 від 13 листопада 2019). У дослідженні були передбачені заходи по забезпеченню безпеки і здоров'я пацієнтів, дотримання їх прав, людської гідності та морально-етичних норм у відповідності до принципів Гельсінкської декларації прав людини, конвенції ради Європи

про права людини і біомедицини та відповідних законів України.

Статистичний аналіз даних включав обчислення середніх значень та стандартного відхилення для кожного досліджуваного параметра. Для порівняння відмінностей між параметрами були використані тест Манна–Уітні та критерій хі-квадрат Пірсона. Статистично достовірними вважали результати при $p<0,05$. Розрахунки проводили в програмному забезпеченні SPSS (IBM SPSS, США).

Результати

Переломи стінок орбіти зустрічались у 9,94% випадків від усіх травматичних пошкоджень лицевого черепа пацієнтів дитячого віку. Серед постраждалих переважали особи чоловічої статі у відношенні 3:1. Вік пацієнтів, що були включені в дослідження, варіював від 3 до 18 років, і в середньому складав 12,33±4,4 років. Найчастіше травми були кримінального походження і виникали внаслідок побоїв і бійок – 51,9%, ДТП було причиною 22,2% пошкоджень, побутова і спортивна травма 18,5 і 7,4% випадків відповідно.

Середній час від отримання травми до звернення за лікарською допомогою складав 13,57±25,74 доби. При цьому в перший тиждень після травми за допомогою звернулось 51,9% постраждалих. Середній термін від звернення до оперативного втручання складав 5,5±5,1 доби. В перші дві доби було прооперовано лише близько 37%. В досліджуваній групі найчастіше зустрічалися переломи нижньої стінки орбіти – 88,9%, які у 37% поєднувалися з переломом медіальної стінки, та у 11,1% з переломом латеральної стінки. Переломи верхньої стінки орбіти були виявлені у 14,8% пацієнтів. Ізольованих переломів медіальної та латеральної стінки орбіти у дітей не спостерігали.

Переломи орбіти поєднувались з переломами інших кісток обличчя в 51,9% пацієнтів. В 22,2% випадків пе-

Таблиця 1. Клініко-рентгенологічна характеристика пацієнтів, включених в дослідження.

Пацієнт	Вік	Класифікація AOCMF	Диплопія	Обмеження рухів очного яблука	Нейропатія II гілки n.trigeminus	Енофтальм	Перелом по типу “зеленої гілки»	Відсутні рентгенологічні ознаки
1.	17	W1(i)2(i)	+	+	+	+	+	
2.	16	W1(i)2(i)	+		+	+	+	
3.	14	W1(mils)2(mis)	+			+		
4.	9	W1(mi)				+		
5.	18	W1(i)2(i)	+	+		+		
6.	12	W1(i)			+		+	+
7.	10	W1(mil)2(mil)	+	+				
8.	2	W2(i)						
9.	13	W1(i)2(i)	+		+	+	+	+
10.	9	W1(i)						+
11.	17	W1(i)2(i)	+	+	+	+	+	
12.	16	W1(mi)						
13.	11	W1(i)2(i)	+	+	+		+	
14.	13	W1(m)2(mi)	+			+		
15.	9	W1(mi)2(i)			+		+	
16	16	W1(mi)2(mi)	+	+	+	+	+	
17.	3	R(s)W1(s)						
18.	12	W1(i)2(i)	+	+	+		+	+
19	3	R(s)W1(s)W2(s)						
20	9	W1(i)2(i)		+	+		+	
21	15	W1(mil)2(mil)	+			+		
22	17	W1(m)2(mi)	+		+		+	
23	13	W2(i)			+		+	+
24	15	W1(mi)2(mi)	+	+		+		
25	17	W1(i)2(i)		+	+	+	+	
26	4	W2(s)						
27	16	W1(i)2(i)	+		+	+	+	+

реломи стінок орбіти були поєднані з черепно-мозковою травмою. Превалюючим клінічним симптомом у досліджених хворих була диплопія, що виявлялась у 55,5%. Обмеження рухів очного яблука були виявлені у 37%, нейропатія другої гілки трійчастого нерва – в 55,5 %. Щодо зміни положення очного яблука, то серед обстежених хворих було виявлено лише енофтальм – 44,4%. При цьому нами не було виявлено жодного випадку екзо- чи гіпофтальму або синдрому верхньої очної щілини. Падіння гостроти зору було відмічене лише у одного хворого.

Переломи орбіти по типу «зачинених дверцят» (в англ. літературі – trapdoor fracture) ми спостерігали у 51,9% випадків. Для даного типу перелому були характерні диплопія та обмеження рухів очного яблука доверху у всіх хворих. При цьому в 22,2% випадках не було виявлено жодних рентгенологічних ознак кісткових пошкоджень. Діагноз встановлювався на підставі аналізу клінічної картини та співставлення скарг і даних анамнезу. Опосередкованими ознаками перелому були жирова грижа в просвіті верхньощелепного синусу, ефект рентгенологічного переривання нижнього прямого окорухового м’язу та відповідно інтраопераційно виявлене затиснення нижнього прямого окорухового м’яза в ділянці дефекту (табл. 1).

Серед пацієнтів, включених в дослідження, лише 24 (88,9%) потребували хірургічного лікування, у відношенні 3 з них (11,1%) обирались консервативна тактика та спостереження. Метою операції було відновлення цілісності лицевого скелету, усунення затиснення окорухових м’язів та ретробульбарної клітковини в ділянці кісткового дефекту, реконструкція стінок орбіти. Основними показаннями до операції вважались: диплопія, різке обмеження рухів очного яблука та косметичні порушення, обумовлені зміщенням очного яблука. Реконструкцію стінок орбіти було проведено у 88,9% пацієнтів. При реконструкції в 51,9% випадків застосовували пацієнтспецифічні імп-

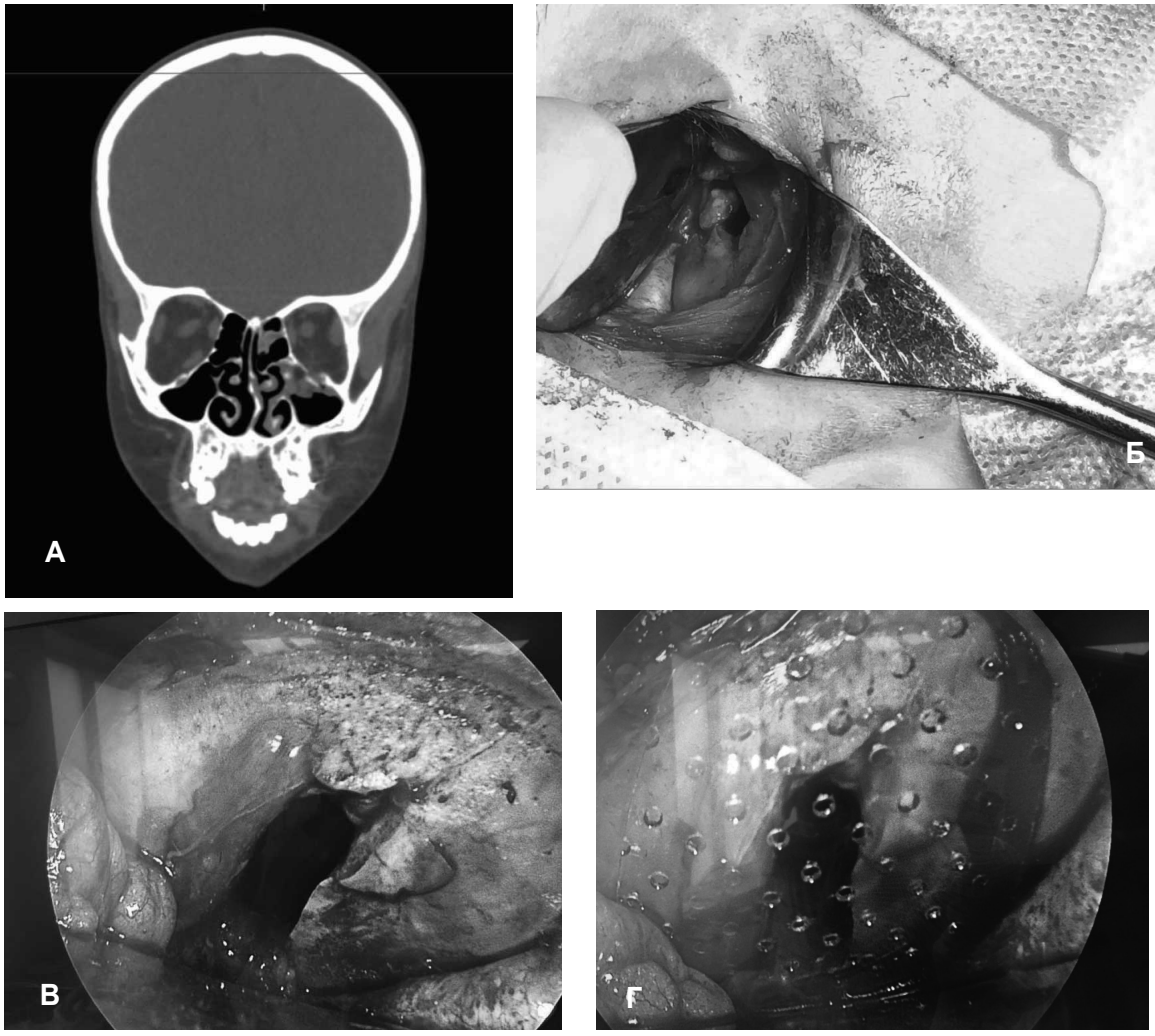

Мал. 2. Пацієнт С., вік 10 років, діагноз: травматичний перелом нижньої стінки лівої орбіти. А – КТ до операції; Б – пролапс нижнього прямого м’яза в ділянці дефекту нижньої стінки орбіти; В – дефект нижньої стінки орбіти; Г – дефект перекрито полілактидним імплантатом «KLS Martin», індивідуалізованим за пластиковою моделлю орбіти.

лантати, в 44,4% – стандартні титанові пластини і в одному випадку орбіту було відновлено за допомогою полілактидного імплантату. Термін спостереження після проведеного оперативного втручання в середньому складав 18,6±6,4 місяців.

При застосуванні активної хірургічної тактики вдалося досягти суттєвого покращення або усунення функціональних та естетичних порушень: диплопія зберігалась у 18,5% пацієнтів впродовж 3 місяців після операції, пострравматичний енофтальм був виявлений у 11,1%, при цьому в усіх випадках вдалося усунути окорухові порушення та невропатію другої гілки трійчастого нерва. В досліджуваній групі пацієнтів ми не відмітили залежності між обраним методом заміщення дефекту стінок орбіти та результатами хірургічного лікування (мал. 2).

При порівнянні об'ємів здорової та ушкодженої орбіти в групі досліджуваних хворих виявлено, що до хірургічного лікування різниця між ними становила 1,2±1,6 см^3, після операції даний показник статистично достовірно зменшився до 0,4±0,5 см^3. Разом з тим, якщо дані зміни аналізувати лише серед пацієнтів з переломами по типу «зачинених дверцят» (n=14), різниця в об'ємі між здоровим та неушкодженим боком до операції – 0,3±0,3 см^3 та після неї, 0,22±0,28 см^3 – статистично достовірно не відрізнялися (p=0,240).

Обговорення

Незважаючи на невисоку поширеність, травма орбіти у дітей набуває актуальності у зв'язку з важливістю функції зору для повноцінного життя людини [1, 4-6]. При цьому травмування зазнають не лише кісткові стінки, а й око як функціональний орган. Наростаючий набряк орбіти, можливість виникнення ретробульбарної гематоми, струс очного яблука підвищують ризики погіршення, а іноді навіть втрати зору внаслідок відшаровування сітківки, атрофії зорового нерва. Затиснення окорухових м'язів, пошкодження окорухових нервів, фасціальних структур орбіти супроводжується окоруховими порушеннями та диплопією. Пролапс м'якотканинного вмісту орбіти до поряд розташованих порожнин, атрофія ретробульбарної клітковини можуть стати передумовою виникнення енофтальму. Тому питання вчасної діагностики даного виду травми та вибір оптимальної лікувальної тактики потребує мультидисциплінарного підходу до вирішення [1, 2, 6, 8-10].

Проблема лікування переломів стінок орбіти в дитячому віці на сьогоднішній день залишається предметом дискусії. Зокрема невизначеним залишається вплив хірургічного втручання на ріст та розвиток лицевого черепу. За даними A. Berger (2012) [7], вже у віці двох років орбіта досягає половини свого кінцевого об'єму, а у віці 7 років остаточно закінчує свій розвиток, в подальшому лише зазнаючи незначної перебудови. Таким чином, ґрунтуючись на даних проведених досліджень динаміки розвитку орбіти з віком, вже з 7 років при лікуванні переломів стінок орбіти можливе використання традиційних методів реконструкції, зокрема титанових пластин, сіток, пацієнтспецифічних імплантатів [1, 4, 8-10].

Разом з тим отримані нами дані підтверджують думку про те, що для молодшого дитячого віку (до 8 років) більш характерною залишається травма верхньої стінки орбіти. Зокрема в нашій серії з 4 пацієнтів даної вікової групи з травмами стінок орбіти лише у одного було діагностовано перелом нижньої стінки. І навпаки у 23 пацієнтів старше 8 років превалювали пошкодження нижньої, рідше в поєднанні з медіальною чи латеральною стінками. Перелом верхньої стінки в старшому віці був діагностований лише у 1 пацієнта.

Причини такої структури травматизму орбіти в дитячому віці більшість дослідників вбачають в особливостях розвитку біляносових синусів, що її оточують, механізмах перебудови лицевого скелету, пов'язаних з прорізуванням постійних зубів та превалюванням черепно-мозкової травми, обумовленої прямими ушкодженнями лобної ділянки, зокрема внаслідок падіння. В молодшому віці верхня стінка орбіти є тонкою і за відсутності лобного синуса часто зазнає травмування при черепно-мозковій травмі [1, 7-9, 11]. Крім того, в період тимчасового прикусу зачатки постійних зубів розташовані безпосередньо під нижньою стінкою орбіти. Таке їх розташування у поєднанні зі слабко вираженим верхньощелепним синусом забезпечує ефект армування нижньої стінки орбіти. В подальшому, разом зі збільшенням об'єму орбіти та верхньощелепних кісток зачатки зубів поступово переміщаються ближче до альвеолярних відростків, що суттєво змінює біомеханічні характеристики та умови розподілу навантажень середньої зони обличчя [7, 9]. Решітчасті пазухи у новонародженої дитини – це наповнені рідиною структури. Клітини ростуть поступово, закінчуючи свій ріст до 12 років. З ростом решітчастої кістки медіальна стінка орбіти стоншується. Як наслідок, вона стає більш схильною до перелому в зрілому віці [1, 7, 11].

Безперечно, травми орбіти у дітей менш поширеними в порівнянні з дорослим контингентом хворих, серед повнолітніх вони зустрічаються в 2-10% випадків переломів кісток обличчя [1, 2]. Але травма орбіти дитячого віку відрізняється високим ризиком виникнення офтальмологічних порушень (диплопія, обмеження рухів очного яблука), що підтвердили і проведені нами дослідження [1, 5, 8-11].

Це обумовлено іншою особливістю лицевого скелету, зокрема вираженою еластичністю кісткової тканини та зв'язкового апарату, що характеризує головну особливість травми орбіти в дитячому віці. Еластичність кантальних зв'язок, тарзальної фасції, окістя забезпечує додаткову стабільність кісткових стінок та очного яблука. В момент травми зв'язковий апарат орбіти може утримувати кісткові фрагменти, і тим самим протистояти зміщенню ока [9-11]. Окрім протидії виникненню пошкодження дана особливість має значен-

ня в сенсі виникнення перелому по типу «зачинених дверцят» (в англ. літературі - trapdoor fracture), про що зазначалося вище.

Даний вид перелому зустрічався нами у 51,9% пацієнтів цієї серії. Затиснення м'яза призводить до виникнення його ішемії і як наслідок – виникнення обмеження рухів очного яблука та диплопії. Однак за рахунок повернення ушкодженого кісткового фрагмента в початкове положення факт пошкодження стінки орбіти може не виявлятися на томограмі [4, 8-10]. Саме тому в нашій серії спостережень превалюючими симптомами даного виду пошкодження були диплопія та обмеження рухів очного яблука доверху, як і негативний тракційний тест. При цьому більше 20% випадків супроводжувались рентген-негативною картиною, а пошкодження перелому нижньої стінки орбіти підтверджувалось інтраопераційно (мал. 3).

Щодо строків надання допомоги, то згідно рекомендацій літератури у випадку перелому нижньої стінки орбіти за типом «зачинених дверцят» оперативне втручання має бути проведене в терміни до 48 годин після травми, що обумовлене потенційним виникненням незворотних змін в жировій клітковини та прямому окоруховому м'язі [1, 7, 9, 11]. Традиційні види «вибухових» переломів (в англ. літературі "blowout fracture") нижньої, медіальної стінок орбіти потребують проведення хірургічного лікування в строки від 5 до 14 доби після отримання травми [1, 2, 4, 8].

Звертає на себе вкрай великий проміжок часу між моментом отримання травми та зверненням за хірургічною допомогою на фоні високої частоти функціональних порушень, що спостерігалися в даній групі хворих. При цьому значним був період і між моментом діагностики пошкоджень та оперативним втручанням. Причини цього ми бачимо в низькій обізнаності вітчизняних фахівців з особливостями травми орбіти у дітей та з відсутністю вагомих рентгенологічних ознак таких пошкоджень. Вичікувальна тактика у випадку перелому орбіти по типу «зачинених дверцят» призводила до виникнення дегенеративних змін в окорухових м'язах та подовженню післяопераційного періоду реабілітації [1, 4, 8, 10].

Враховуючи отримані результати аналізу зміни об'єму орбіти та описані вище особливості, можна зробити висновок, що для травми орбіти в дитячому віці характерний високий ризик виникнення офталь-

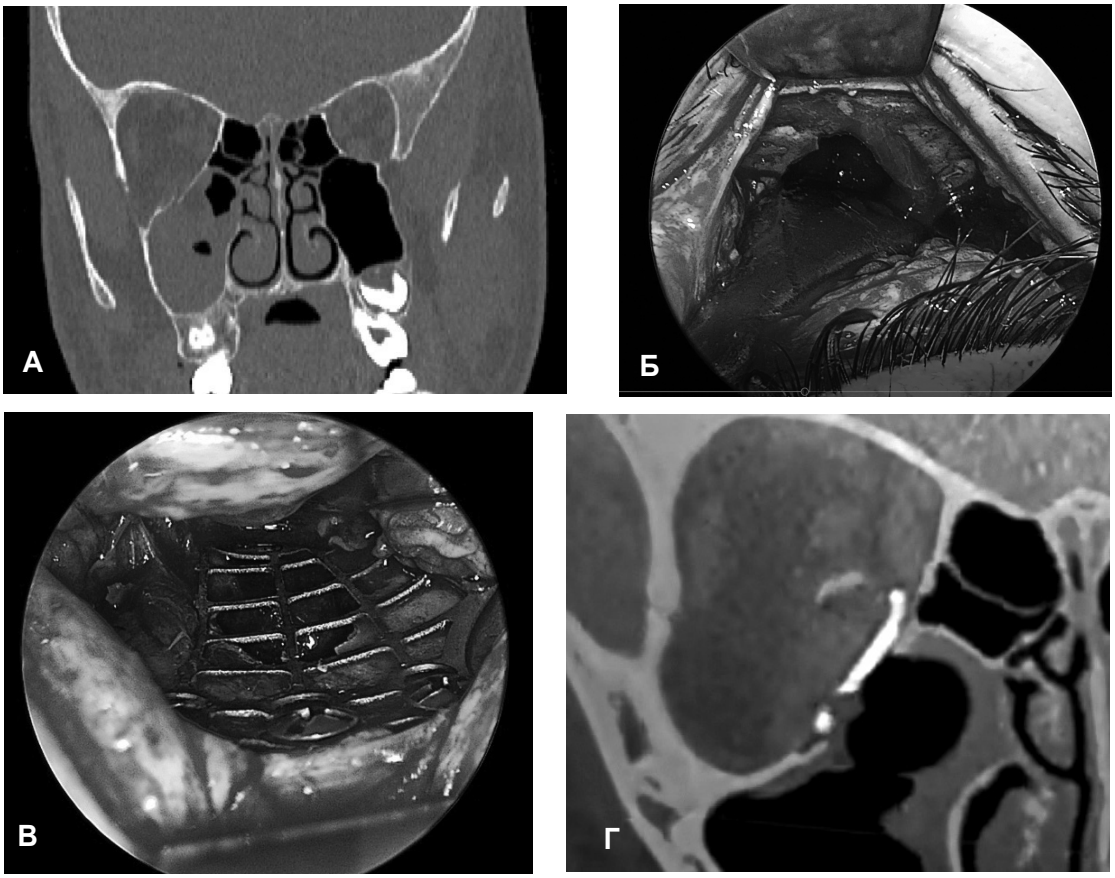

Мал. 3. КТ пацієнта В., 12 років, діагноз: травматичний перелом нижньої стінки орбіти за механізмом «зачинених дверцят» (в англ. літературі – trapdoor fracture). А – рентгенологічна картина одразу після травми; Б – інтраопераціний вигляд дефекту нижньої стінки орбіти; В – дефект перекрито титановою орбітальною пластиною Titamed BVBA; Г – КТ після хірургічного лікування

мологічних порушень (диплопії, обмеження рухів очного яблука) на фоні незначних структурних пошкоджень стінок орбіти (переважно нижньої). Таким чином зважаючи на невисокий ризик виникнення енофтальму та зміщення очного яблука, коли основні порушення обумовлені затисненням окорухових м'язів, при плануванні лікувальних заходів на перший план виходить не вибір способу усунення дефекту дна орбіти (титанова, полімерна, біорезорбтивна пластина чи пацієнтспецифічний імплантат), а вчасна діагностика пошкодження, активна хірургічна тактика та час надання допомоги. У випадках дефектів стінок орбіти за традиційними механізмами (blow out fracture) у віці до 7-8 років віддавати перевагу біорезорбтивним пластинам і фіксаторам, а у старшому віці – можливим є використання клінічних протоколів, що використовуються в дорослій практиці.

Література

1. **Kwon J.H., Moon J.H., Kwon M.S., Cho J.H.** The differences of blowout fracture of the inferior orbital wall between children and adults // Arch Otolaryngol Head Neck Surg. – 2005. – Vol. 131 (8). – P. 723-727.
2. **Astapenko O.O., Malanchuk V.O., Chepurnyi Y.V., Logvinenko I.P.** Peculiarities of the first aid to patients with orbital injuries // Oftalmol Zh. – 2015. – Vol. 2. – P. 32-38.
3. **Chepurnyi Y., Chernogorskyi D., Kopchak A., Petrenko O.** Clinical efficacy of peek patient-specific implants in orbital reconstruction // J Oral Biol Craniofac Res. – 2020. – Vol. 10 (2). – P. 49-53.
4. **Dubois L., Steenen S.A., Gooris P.J., Bos R.R., Becking A.G.** Controversies in orbital reconstruction-III. Biomaterials for orbital reconstruction: a review with clinical recommendations // Int J Oral Maxillofac Surg. – 2016. – Vol. 45 (1). – P. 41-50.
5. **Soll D.B., Poley B.J.** Trapdoor variety of blowout fracture of the orbital floor // Am J Ophthalmol. – 1965. – Vol. 60. – P. 269-272.
6. **Hink E.M., Wei L.A., Durairaj V.D.** Clinical features and treatment of pediatric orbit fractures // Ophthalmic Plast Reconstr Surg. – 2014. – Vol. 30 (2). – P. 124-131.
7. Berger A.J., Kahn D. Growth and development of the orbit // Oral Maxillofac Surg Clin North Am. – 2012. – Vol. 24 (4). – P. 545-555.
8. Epidemiology of the orbital wall fractures. Retrospective study. / Abdulkerimov T.H., Mandra U.V., Gerasimenko V.I., Tseh D.V., Samatov N.R., Mandra E.V., Zhegalina N.V., Sorokoumova D.V. // Problemy stomatologii. – 2019. – V. 15, № 2. – С. 46–49.
9. **Koltai P.J., Amjad I., Meyer D., Feustel P.J.** Orbital fractures in children // Arch Otolaryngol Head Neck Surg. – 1995. – Vol. 121 (12). – P. 1375-1379.
10. **Stotland M.A., Do N.K.** Pediatric orbital fractures // J Craniofac Surg. – 201. – Vol. 22 (4). – P. 1230-1235.
11. **Oppenheimer A.J., Monson L.A., Buchman S.R.** Pediatric orbital fractures // Craniomaxillofac Trauma Reconstr. – 2013. – Vol. 6(1). – P. 9-20.
12. **Kunz C., Audigé L., Cornelius C.P., Buitrago-Téllez C.H., Rudderman R., Prein J.** The Comprehensive AOCMF Classification System: Orbital Fractures - Level 3 Tutorial // Craniomaxillofac Trauma Reconstr. – 2014. – Vol. 7 (Suppl 1). – P. 92-102.

Автори засвідчують про відсутність конфлікту інтересів, які б могли вплинути на їх думку стосовно предмету чи матеріалів, описаних та обговорених в даному рукопису.

Поступила 16.06.2020

Перломы орбиты у детей: особенности клинико-рентгенологической картины и критерии выбора лечения

Слободянюк А.С., Чепурный Ю.В., Ефименко В.П., Шуклина Ю.В., Копчак А.В., Петренко О.В., Яковенко Л.Н., Рыков С. А.

Центр челюстно-лицевой хирургии и стоматологии НПКЗ КОР «Киевская областная клиническая больница»
Национальный медицинский университет им. А.А. Богомольца; Киев (Украина)
ТОВ «Добробут», Киев (Украина);
Национальная академия последипломного образования им. П.Л. Шупика; Киев (Украина)

Введение. *Травматические повреждения орбиты у детей имеют ряд клинико-рентгенологических особенностей.*

Целью *работы было исследование особенностей клинико-рентгенологической картины переломов орбиты у детей, их влияния на выбор лечебной тактики і разработка практических рекомендаций на основании отдаленных результатов лечения данного вида травмы.*

Материал и методы*. В исследование было включено 27 пациентов детского возраста с переломами стенок орбиты. Проанализированы обстоятельства получения травмы, возраст, пол больных, характер и частота выявления клинических симптомов, сроки и объем оказания помощи, а также особенности рентгенологической картины.*

Результаты. *Превалирующим клиническим симптомом у исследованных больных была диплопия – в 55,5% случаев. Ограничения движений глазного яблока вверх были обнаружены в 37%. Среди обследованных больных энофтальм обнаружен лишь у 44,4%. Переломы*

орбиты по типу «закрытой дверцы» (в англ. литературе – trapdoor fracture) мы наблюдали в 51,9% случаев. ***Заключение.*** *Основными клиническими признаками перелома стенок орбиты у пациентов детского возраста являются диплопия и затруднение движений глазного яблока вверх. Наиболее распространенным видом повреждения орбиты в исследуемой группе пациентов был перелом по типу «закрытой дверцы» (trapdoor fracture). В 22,2% случаев отмечалось отсутствие рентгенологических признаков повреждения костных стенок орбиты, поэтому в диагностике переломов в детском возрасте приобретают значительный вес результаты клинического обследования. При лечении пациентов детского возраста с переломами орбиты имеет значение время оказании помощи и активная лечебная тактика.*

Ключевые слова: *реконструкция орбиты, травма орбиты у детей, диплопия*