Вопросы клинической офтальмологии

УДК 617.7-007.681-002 :617.741-004.1-089 -085.837.3+612.841-073.581

Ефективність факоемульсифікації у комбінації з гоніосинехіолізисом в лікуванні первинної закритокутової глаукоми

І. Я. Новицький, д-р мед. наук, проф.; **Р. М. Лопадчак,** аспірант; **М. І. Новицький,** канд. мед. наук

Львівський національний медичний університет імені Данила Галицького

Комунальне некомерційне підприємство «8 міська клінічна лікарня»;
Львів (Україна)

E-mail: Inovytskyy@gmail.com

Ключові слова:
первинна закритокутова глаукома, факоемульсифікація катаракти, гоніосинехіолізис, внутрішньоочний тиск

Вступ. *На даний час не існує єдиної тактики хірургічного лікування первинної закритокутової глаукоми (ПЗКГ).*
Мета. *Вивчити клінічну ефективність і гіпотензивний ефект факоемульсифікації катаракти (ФЕК) у комбінації з гоніосинехіолізисом (ГСЛ) в лікуванні ПЗКГ.*
Матеріал та методи*. Було прооперовано 9 пацієнтів (9 очей) з хронічною закритокутовою глаукомою, середній вік котрих становив 63,4±9,6 років. 8 хворим (8 очей) проведена операція ФЕК + ГСЛ, 1 хворому (1 око) послідовно проведені ФЕК і, пізніше, – ГСЛ. Показом до операції була некомпенсація внутрішньоочного тиску (ВОТ) (ВОТ > 22 мм рт.ст. на максимально переносимій гіпотензивній терапії) і синехіальний блок кута передньої камери.*
Результати. *ГСЛ проводився з використанням гоніоскопу Морі, що дозволило провести роз'єднання гоніосинехій у всіх квадрантах. Рівень ВОТ до операції становив 26,33±3,6 мм рт.ст., на 7 день після операції – 18,44±0,88, на 30 день – 18,44±1,13 і на 90 день – 18,11±1,05 мм рт.ст. Гострота зору підвищилась від 0,09±0,05 до 0,35±0,2. Кількість гіпотензивних препаратів, які використовували пацієнти до операції, становила 2,8±0,92, після операції – 0,77±0,83.*
Висновки. *Комбінована операція ФЕК із ГСЛ має виражений гіпотензивний ефект. Інтраопераційна візуалізація кута передньої камери, роз'єднання гоніосинехій у всіх квадрантах дозволяє підвищити ефективність операції ГСЛ.*

Актуальність. Первинна закритокутова глаукома (ПЗКГ) – це обструкція трабекули периферичною райдужною оболонкою з глаукомною оптичною нейропатією [11]. Одним з основних факторів, що визначає схильність до розвитку блокади кута передньої камери, є етнічна приналежність. У віковій групі від 40 років поширеність первинного блоку кута становить від 0,1% серед європейців, до 1,4% у Східній Азії і 5% – у ескімосів Гренландії. За оцінками 0,4% європейської популяції віком понад 40 років мають ПЗКГ, з яких три чверті припадає на жінок. За останніми підрахунками на ПЗКГ страждають 1,6 млн осіб у Європі та 581 тис. мешканців США [1].

Для ПЗКГ характерні певні анатомічні передумови: «товстий» кришталик і «коротке» око, що може призвести до зіничного блоку, мілкої передньої камери і підвищення внутрішньоочного тиску (ВОТ) [7]. Виходячи з цього, видалення «товстого» кришталика видається важливим для лікування ПЗКГ. Деякі дослідження показали, що факоемульсифікація катаракти (ФЕК) ефективно знижує ВОТ у разі ПЗКГ [6, 7]. Однак ефективність ФЕК є недостатньою у випадках хронічної закритокутової глаукоми з гоніосинехіями [12]. Тому було запропоновано проводити роз'єднання гоніосинехій (гоніосинехіолізис – ГСЛ) у комбінації з ФЕК [4, 5]. Дослідження, проведені Harasymowycz P. J. з співавт. (2005) та Takanori K. з співавт. (2013), довели, що комбінація ФЕК і ГСЛ була більш ефективною, ніж тільки ГСЛ [3, 9].

Мета дослідження: вивчити клінічну ефективність і гіпотензивний ефект ФЕК у комбінації з ГСЛ в лікуванні первинної закритокутової глаукоми.

Матеріал і методи

Під нашим спостереженням знаходилося 9 хворих (9 очей) з хронічною формою ПЗКГ згідно класифікації «Guidelines and terminology» European Glaucoma Society,4th edition, 2018. Серед них було 6 жінок і 3 чоловіка. Середній вік хворих становив 63,4±9,6 років. 8 хворим (8 очей) проведена операція ФЕК + ГСЛ, 1 хворому (1 око) послідовно проведені ФЕК і, пізніше, – ГСЛ. Показом до операції була некомпенсація внутрішньоочного тиску (ВОТ вищий, ніж 22 мм рт.ст. на максимально переносимій гіпотензивній терапії) і си-

© Новицький І. Я., Лопадчак Р. М., Новицький М.І., 2020

нехіальний блок кута передньої камери. Проба Форбса в усіх очах виявила синехіальний блок кута передньої камери у чотирьох квадрантах.

Передопераційний огляд включав рефрактометрію, візометрію без і з максимальною корекцією, вимірювання ВОТ тонометром Маклакова 10,0 г, біомікроскопію переднього відрізку ока та очного дна, гоніоскопію, пробу Форбса, ультразвукову біометрію очного яблука, визначення глибини передньої камери та товщини кришталика, оптичну когерентну томографію кута передньої камери. Відмічалася кількість гіпотензивних препаратів, які застосовували пацієнти. При цьому комбіновані препарати рахувалися як два – за кількістю діючих речовин.

Техніка операції. Проводилася стандартна ФЕК (за технікою phaco chop) з тунельним рогівковим розтином, коловим капсулорексисом та імплантацією задньокамерної ІОЛ в капсульний мішок.

З метою визначення необхідності виконання гоніосинехіолізису інтраопераційно проводилась гоніоскопія. Для поглиблення передньої камери і відкриття рогівково-райдужного кута в передню камеру, особливо в ділянках кута передньої камери, вводили віскоеластик. Огляд кута передньої камери проводили з використанням хірургічного гоніоскопу Морі. У разі наявності гоніосинехій проводили гоніосинехіолізис. Для цього через рогівкові парацентези шпателем послідовно на протязі 360 градусів натискали на корінь райдужки, добиваючись повного відкриття кута передньої камери (рис. 1). Свідченням успішного роз'єднання синехій була можливість візуалізації трабекули (рис. 2). Після цього віскоеластик вимивали шляхом аспірації-іригації і проводили гідроадаптацію парацентезів.

В післяопераційному періоді призначали інстиляції антибіотику широкого спектру дії і дексаметазонових крапель 5 разів на день та 1% пілокарпіну 3 рази на день протягом 10 днів. Після 10-го дня залишали дексаметазонові краплі 3 рази на день ще впродовж 20 днів. Гіпотензивні краплі після операції відміняли і відновлювали їх застосування в залежності від рівня ВОТ.

Критеріями ефективності операції були наявність і характер інтра- та постопераційних ускладнень, ступінь відкриття кута передньої камери, зниження ВОТ, покращення гостроти зору. Ефективною операція вважалась за умови зниження ВОТ нижче 22 мм рт.ст. за Маклаковим без або з застосуванням місцевої гіпотензивної терапії.

Післяопераційні огляди і тонометрію проводили на перший день після операції, через 7 днів, через 1 і 3 місяці після операції.

Дослідження було затверджено Комітетом з етики Львівського національного медичного університету відповідно до положень Гельсінкської декларації. При виконанні роботи виконувалися заходи по забезпеченню безпеки і здоров'я пацієнтів, дотримання їх прав, людської гідності та морально-етичних норм.

Для статистичної обробки даних використовували значення середньоарифметичного (M) і стандартного відхилення (m). Для оцінки різниці при нормальному розподілі у вибірках використовували t-критерій Стьюдента.

Результати

В одному випадку під час роз'єднання гоніосинехій наступила незначна кровотеча з судин райдужки, яка не перешкодила проведенню операції. Крововилив з передньої камери був вимитий під час аспірації-іригації.

Завдяки використанню гоніоскопу Морі роз'єднання гоніосинехій було проведено у всіх квадрантах.

На наступний день після операції усі очі були спокійними без ознак запального процесу, набряк рогівки незначний або відсутній, передня камера середньої глибини, зіниця кругла, рухома (крім 3 випадків, в яких внаслідок значного підвищення ВОТ до операції наступив парез зіниці).

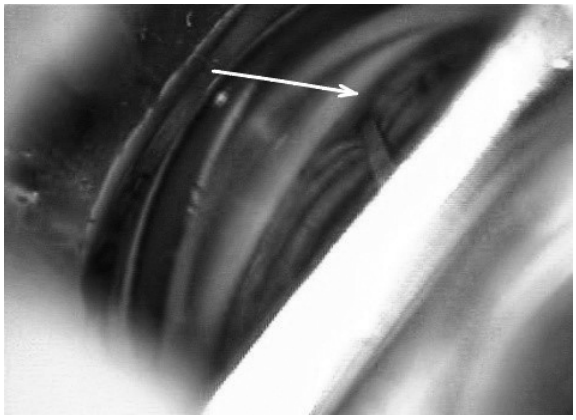

Рис. 1. Інтраопераційна візуалізація кута передньої камери ока з використанням гоніолінзи Морі. Стрілка вказує місце роз'єднання гоніосинехій шпателем



Рис. 2. Інтраопераційна візуалізація кута передньої камери ока з використанням гоніолінзи Морі. Стрілка вказує на відкритий кут передньої камери після гоніосинехіолізису: візуалізується трабекула

Таблиця 1. Рівень ВОТ (M±m) (мм рт.ст.) до і після операції факоемульсифікації катаракти у комбінації з гоніосинехіолізисом

Показник	Час спостереження			
	До операції	7-й день	1 міс	3 міс
ВОТ	26,33±3,6	19,44±1,13	18,44±0,88	18,44±1,13
P		<0.01	<0.01	<0.01

P – коефіцієнт достовірності між рівнем ВОТ до і після операції.

Гоніоскопія через 7 днів після операції показала повне відкриття кута передньої камери в 6 випадках, відкриття кута в трьох квадрантах – в 4 випадках і відкриття кута в двох квадрантах – в 2 випадках. Відкриття кута передньої камери характеризується можливістю візуалізації трабекули, тобто відновлення доступу вологи передньої камери до трабекули. Дані гоніоскопії підтвердилися результатами оптичної когерентної томографії кута передньої камери.

Передня камера у всіх випадках поглибилася. Так, до операції глибина передньої камери становила 2,39±0,27 мм, а після операції – 3,38±0,38 мм.

ВОТ знизився в усіх випадках до рівня нижчого, ніж 22 мм рт.ст. Рівнь ВОТ у хворих до і після операції представлено в таблиці 1.

Кількість гіпотензивних препаратів, які використовували пацієнти до операції, становила 2,80±0,92, після операції — 0,77±0,83, різниця статистично достовірна (p<0,01).

Гострота зору з максимальною корекцією підвищилася у 6 хворих, не змінилася у 3 хворих. В середньому гострота зору підвищилась від 0,09±0,05 до 0,35±0,20 (p<0,01).

Заслуговує на увагу наступний клінічний випадок. 25 жовтня 2019 року до нас звернувся пацієнт П. 57 років, з діагнозом “Відкритокутова II б глаукома обох очей, гіперметропія середнього ступеня обох очей, ямка ДЗН правого ока, амбліопія лівого ока”. На момент надходження Vis OD = 0,07 з кор. сф +5,5 дптр = 0,7, Vis OS = рух руки з кор. сф + 5,5 = 0,02. ВОТ (за Маклаковим) OD 34 мм рт. ст., OS – 31 мм рт. ст. (Азарга два рази на день, Люксфен один раз на день в обидва ока). Об'єктивно OU: кон'юнктива блідо-рожева, рогівка гладка, прозора, передня камера дещо мілка, вміст прозорий, райдужка без особливостей, зіниця в'ялорухома, кругла, в кришталику початкові помутніння, склисте тіло прозоре. Очне дно OD: ДЗН дещо блідий, ямка ДЗН, межі чіткі, судини рівномірного калібру, в макулярній ділянці перерозподіл пігменту. Гоніоскопія OD: кут передньої камери закритий у всіх квадрантах (рис. 3). За даними ОКТ, ширина кута передньої камери на правому оці становила 12 градусів в назальному та 15 градусів – в темпоральному квадрантах (рис. 4). Товщина кришталика за даними ультразвукової контактної біометрії становила 5,1 мм.

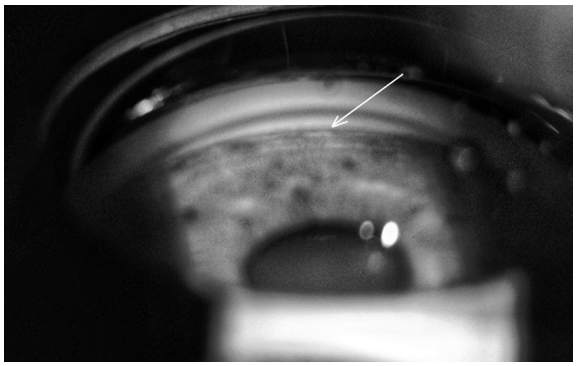

Рис. 3. Закритий кут передньої камери при гоніоскопії з допомогою трьохдзеркальної лінзи Гольдмана. Видно лише переднє пограничне кільце Швальбе і корінь райдужки. Стрілка вказує на ділянку іридокорнеального контакту

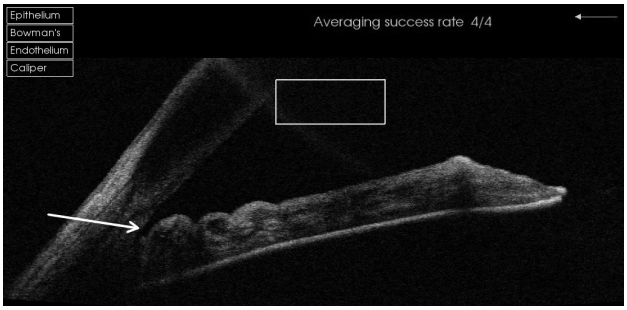

Рис. 4. ОКТ кута передньої камери. Ширина кута менша, ніж 15 градусів. Стрілка вказує на вузький кут передньої камери



Рис. 5. Відкритий кут передньої камери після факоемульсифікації та гоніосинехіолізису: при гоніоскопії з допомогою трьохдзеркальної лінзи Гольдмана візуалізується вся трабекула (стрілка)

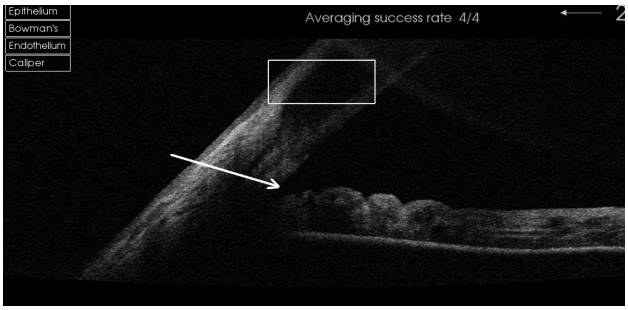

Рис. 6. ОКТ кута передньої камери після факоемульсифікації катаракти та гоніосинехіолізису. Повне відкриття кута передньої камери. Стрілка вказує на широкий кут передньої камери

Встановлено діагноз «Закритокутова II с глаукома, гіперметропія високого ступеню обох очей, ямка ДЗН правого ока, амбліопія високого ступеню лівого ока». 30.10.2019 р. проведено ФЕК правого ока. В перший день після операції Vis = OD 0,2 н. к., ВОТ пальпаторно нормотонія. Через 7 днів після операції Vis OD = 0,4 з кор. цил – 0,75 = 0,7, ВОТ 24 мм рт.ст. (Азарга 2 рази на день та 1% Пілокарпін 3 рази на день). Гоніоскопічно кут передньої камери вузький, візуалізується адгезія периферичної райдужки до трабекули в верхніх квадрантах; частково відкритий у нижніх квадрантах; трабекула слабопігментована.

У зв'язку з недостатньою коменсацією ВОТ 11.12.2019 р. було проведено операцію гоніосинехіолізис. Через 10 днів після операції Vis OD = 0,7 н.к. ВОТ 19 мм рт.ст. (1% пілокарпін 3 рази на день). Через 3 місяці Vis OD = 0,7 н.к. ВОТ 19 мм рт.ст. (без крапель). Гоніоскопічно (рис. 5) та за даними ОКТ (рис. 6) кут передньої камери відкритий у всіх квадрантах, трабекула слабопігментована.

Обговорення

Клінічний випадок, приведений нами, загострює увагу на важливості гоніоскопії як найважливішого діагностичного заходу у разі закритокутової глаукоми (хворий звернувся в нашу клініку з діагнозом відкритокутової глаукоми). Правильна диференціація закрито- та відкритокутової форми первинної глаукоми важлива для коректного вибору методу початкового лікування та визначення можливих відстрочених ускладнень (синехіальна блокада кута передньої камери) [2]. Достовірно діагностувати первинну закритокутову глаукому дозволяє лише гоніоскопічне обстеження. Імовірність первинного блоку кута тим вища, чим менша відстань між райдужною оболонкою і трабекулярною сіткою. Ризик іридотрабекулярного контакту у вузькому куті починає зростати у разі ширини іридотрабекулярного кута ≤ 20°. Утім, немає точних гоніоскопічних параметрів іридотрабекулярного контакту, які б диктували необхідність лікування в усіх подібних випадках [8].

Клінічні звіти щодо застосування факоемульсифікації з імплантацією інтраокулярних лінз в лікуванні гострої, хронічної і вторинної блокади кута без глаукоми чи з нею містять сприятливі результати. Однак остаточно не з'ясованою залишається роль екстракції кришталика в терапії первинної блокади кута. Гіпотензивний ефект ФЕК у разі ПЗКГ полягає в усуненні зіничного блоку і поглибленні передньої камери. Натомість ГСЛ відкриває кут передньої камери і відновлює відтік вологи передньої камери через фільтруючу зону кута передньої камери [2, 6]. Наш клінічний випадок демонструє недостатню ефективність ФЕК у разі закритокутової глаукоми з синехіальним блоком. В кінцевому результаті через короткий час після ФЕК проведено операцію гоніосинехіолізис, яка привела до нормалізації ВОТ. Цей випадок демонструє, що у разі закритокутової глаукоми з синехіальним блоком доцільно виконувати саме комбіновану операцію ФЕК з гоніосинехіолізисом.

Клінічні результати, отримані нами, показують високу ефективність ФЕК у комбінації з ГСЛ у разі ПЗКГ з синехіальним блоком. Подібні результати отримані і іншими авторами. Tian T. та співавтори відмічають, що у разі хронічної закритокутової глаукоми після операції ФЕК і ГСЛ ВОТ знизився від 26,0±11,2 до 14,93±2,7 мм рт.ст. за Гольдманом [11]. За даними досліджень Harasymowycz P. J. та співавторів після комбінованої операції ФЕК і ГСЛ ВОТ знизився на 25 мм рт.ст. Більш виражений гіпотензивний ефект операції був пов'язаний з високим доопераційним ВОТ (40,7 мм рт.ст. за Гольдманом) внаслідок гострої форми ПЗКГ [3].

Перевагою нашого підходу є інтраопераційна діагностика синехіального блоку після проведеної ФЕК. Після ФЕК передню камеру поглиблювали шляхом введення віскоеластика, зокрема в ділянці кута передньої камери. Подібну техніку роз'єднання гоніосинехій використовували Tang Y. та співавтори [10]. Цю техніку ми проводили для інтраопераційної гоніоскопії і (у разі гоніосинехій) для більш ефективного гоніосинехіолізису.

Використання прямої гоніоскопічної лінзи Морі дозволяє візуалізувати кут передньої камери без нахилу мікроскопа і нахилу ока пацієнта. Найважливіше, що з використанням хірургічного гоніоскопу Морі можливо провести ГСЛ у всіх квадрантах кута передньої камери. Така техніка, на нашу думку, підвищує ефективність операції ГСЛ.

Комбінована операція ФЕК із ГСЛ має виражений гіпотензивний ефект і може бути операцією вибору у пацієнтів з закритокутовою глаукомою та синехіальним блоком. Інтраопераційна візуалізація кута передньої камери, роз'єднання гоніосинехій у всіх квадрантах дозволяє підвищити ефективність операції ГСЛ.

Литература

1. **Alaghband P., Rodrigues I.A, Goyal S.** Phacoemulsification with Intraocular Implantation of Lens, Endocyclophotocoagulation, and Endoscopic-Goniosynechialysis (PIECES): A Combined Technique for the Management of Extensive Synechial Primary Angle Closure Glaucoma // J Curr Glaucoma Pract. – 2018. – Vol.12(1). – P.45-49.
2. Guidelines and terminology. – European Glaucoma Society,4th edition, 2018. – P.100-129
3. **Harasymowycz P. J., Papamatheakis D.G, Ahmed I, Assalian A, Lesk M, Al-Zafiri Y, Kranemann C, Hutnik C.** Phacoemulsification and goniosynechialysis in the management of unresponsive primary angle closure // J Glaucoma. – 2005. – Vol.14(3). – P.186-9.
4. **Lai J.S., Tham C.C., Chua J.K.** Efficacy and safety of inferior 180 degrees goniosynechialysis followed by diode laser peripheral iridoplasty in the treatment of chronic angle-closure glaucoma // J Glaucoma. – 2000. – Vol.9 – P. 388–91.
5. **Lai J.S., Tham C.C., Lam D.S.** The efficacy and safety of combined phacoemulsification, intraocular lens implanta-

tion, and limited goniosynechialysis, followed by diode laser peripheral iridoplasty, in the treatment of cataract and chronic angle-closure glaucoma // J Glaucoma. – 2001. – Vol.10. – P. 309–15.
6. **Liu Y., Li W., Jiu X., Lei X., Liu L, Yan C., Li X.** Systematic Review and Meta-Analysis of Comparing Phacoemulsification Combined with goniosynechialysis to other mainstream procedures in treating patients with angle-closure glaucoma // Medicine (Baltimore). – 2019. – Vol.98 (42). – e17654.
7. **Shrivastava A., Singh K.** The effect of cataract extraction on intraocular pressure // Curr Opin Ophthalmol. – 2010. – Vol.21. – P.118–22.
8. **Shwartz G.F., Qulgley H.A.**Adherence and persistence with glaucoma therapy // Surv. Ophthalmol. – 2008. – Vol.53. – suppl 1 – S.57-68.
9. **Takanori K., Toshihiro I., Masaru I.** Long-term efficacy of goniosynechialysis combined with phacoemulsification for primary angle closure // Graefes Arch Clin Exp Ophthalmol. – 2013. – Vol.251. – P.825–30.
10. **Tang Y, Tan J, Zhou X, Li X.** Modified phacoemulsification plus goniosynechialysis compared with conventional surgery for cataract and glaucoma // Exp Ther Med. – 2020. – Vol.19(1). – P.131-136.
11. **Tian T., Li M., Pan Y., Cai Y., Fang Y.** The effect of phacoemulsification plus goniosynechialysis in acute and chronic angle closure patients with extensive goniosynechiae // BMC Ophthalmol. – 2019. – Vol. 4;19(1). – P.-65.
12. **Zhang H., Tang G., Liu J.** Effects of phacoemulsification combined with goniosynechialysis on primary angle-closure glaucoma // J Glaucoma. – 2016. – Vol.25. – P.499–503.

Автори засвідчують про відсутність конфлікту інтересів, які б могли вплинути на їх думку стосовно предмету чи матеріалів, описаних та обговорених в даному рукопису.

Поступила 08.05.2020

Эффективность факоемульсификации в комбинации с гониосинехиолизисом в лечении первичной закрытоугольной глаукомы

Новицкий И.Я., Лопадчак Р.М., Новицкий М.И.

Львовский национальный медицинский университет имени Данила Галицкого

Коммунальное некоммерческое предприятие «8 городская клиническая больница»; Львов (Украина)

Актуальность. *На данный момент не существует единой тактики хирургического лечения первичной закрытоугольной глаукомы (ПЗУГ).*

Цель. *Изучить клиническую эффективность и гипотензивный эффект факоэмульсификации катаракты (ФЕК) в комбинации с гонисинехиолизисом в лечении ПЗУГ.*

Методы. *Было прооперировано 9 пациентов (9 глаз) с хронической закрытоугольной глаукомой, средний возраст которых составил 63,4±9,6 лет. 8 больным (8 глаз) было проведено ФЕК + ГСЛ, 1 пациенту (1 глаз) последовательно проведена ФЕК и, позже, – ГСЛ. Показаниями к операции была некомпенсация внутриглазного давления (ВГД) (ВГД >22 мм рт.ст. на максимальной гипотензивной терапии) и синехиальный блок угла передней камери.*

Результаты*. ГСЛ проводился с помощью гониолинзы Мори, что позволило провести разъединение синехий во всех квадрантах. Уровень ВГД до операции был 26,33±3,6 мм рт.ст., на 7 день после операции – 18,44±0,88, на 30 день – 18,44±1,13 и на 90 день – 18,11±1,05 мм рт.ст. Острота зрения возрасла от 0,09±0,05 до 0,35±0,2. Количество гипотензивных препаратов, которые использовали пациенты до операции, составляло 2,8±0,92, после операции – 0,77±0,83.*

Заключение. *Факоэмульсификация катаракты в комбинации с гониосинехиолизисом имеет значительный гипотензивный эффект. Интраоперационная визуализация угла передней камеры и разъединение синехий во всех квадрантах позволяет повысить эффективность операции ГСЛ.*

Ключевые слова: *первичная закрытоугольная глаукома, факоэмульсификация катаракты, гониосинехиолизис, внутриглазное давление*