УДК 617.7-003.6-073.75-079

Спосіб індикації лімбу при рентгенлокалізації стороннього тіла ока з вираженим хемозом або з крововиливом під кон'юнктиву склери

Н. В. Малачкова, канд. мед. наук; **І. А. Габрук, І. І. Габрук, О. О. Андрушкова;** канд. мед. наук

Вінницька обласна клінічна лікарня ім. М. І. Пирогова;
Вінниця (Україна)

Вінницький національний медичний університет ім. М. І. Пирогова;
Вінниця (Україна)

E-mail: illyagabruk@i.ua

Ключові слова:
рентгенолокалізація сторонніх тіл ока, кільцевий індикатор лімбу

Запропоновано спосіб індикації лімбу при рентгенлокалізації стороннього тіла ока з вираженими хемозом або крововиливом під кон'юнктиву склери, який ґрунтується на використанні кільцевого індикатора лімбу. Він являє собою кільце із нержавіючого стального дроту діаметром 0,5-0,7 мм. Для обстеження очей різних розмірів використовують кільця зовнішнього діаметру 10, 11, 12 мм. Для рентгенографії кільце накладають на рогівку попри лімб. Воно добре утримується в завданому положенні завдяки припіднятості кон'юнктиви і відповідає площині її прикріплення по лімбу. Рентгенографія, оцінка якості рентгенограм та розрахунок положення стороннього тіла ока проводяться за методом Комберга-Балтіна чи відповідно Абалі-хіна-Пивоварова.

За даними такого способу рентгенлокалізації у 12 хворих успішно видалені сторонні тіла. Точність обстеження з кільцевим індикатором рівна точності обстеження з протезом Балтіна.

Вступ. В даний час травма ока залишається однією з основних причин втрати зору та інвалідності. Серед проникаючих поранень очного яблука внутрішньоочні сторонні тіла (уламки металу, скла, каменя або інших матеріалів) зустрічаються в 15-40% випадків [3]. Найчастіше в око потрапляють сторонні тіла розмірами 1-2 мм, котрі не стільки травмують око, скільки можуть призвести до ранніх або пізніх ускладнень, зокрема ендофтальміт, металоз та ін. Сторонні тіла більші 5 мм при потраплянні в око, як правило, спричиняють значні пошкодження, котрі ставлять під сумнів не тільки збереження зору, але й навіть самого ока.

Одним із визначальних моментів успішного видалення стороннього тіла ока являється встановлення його точної локалізації. До недавнього часу основним методом локалізації рентгенконтрастних сторонніх тіл ока була рентгенографія орбіт в двох проекціях з індикацією лімба протезом Комберга-Балтіна. В теперішній час існують інші високоінформативні методи дослідження, але і вони мають певні діагностичні недоліки.

Рентгенологічний метод локалізації сторонніх тіл ока як доступний, економічний, з достатньою для хірургічних цілей точністю являється актуальним до теперішнього часу. Він використовується в комбінації з сучасними методами (КТ,УЗД та ін.) і являється основним при недоступності цих методів.

Ультразвукова діагностика (УЗД) безсумнівно цінна для виявлення сторонніх тіл ока, особливо рентгенконтрастних. Проте за допомогою УЗД неможливо точно локалізувати уламок (тобто визначити всі параметри його розміщення), щоб одразу видалити стороннє тіло. Ультразвуковий метод діагностики ефективний лише в комплексі з рентгенографією і не може бути використаним як самостійний.

Комп'ютерна томографія (КТ) забезпечує більш диференційоване зображення тканин та середовищ ока, дозволяє визначити місце розміщення стороннього тіла по відношенню до оточуючих структур і виявити супутні пошкодження. КТ являється незамінним методом обстеження при наявності множинних сторонніх тіл ока. Але даний метод не завжди ефективний при визначенні розмірів та форми сторонніх тіл. Уламки величиною до 3 мм на комп'ютерних томограмах мають правильну округлу форму, від 3 до 7 мм мають неправильно-округлу або овальну форму, хоча їх розміри і форма можуть бути іншими. Металеві сторонні тіла на томограмах створюють артефакти у вигляді світлих та темних смужок, що відходять радіально по типу променів від тіні стороннього тіла.

При наявності в орбіті металевого стороннього тіла застосування магнітно-резонансної томографії протипоказано в зв'язку з можливістю зміщення стороннього тіла і пошкодження структур ока.

Чим більший уламок травмує око, тим частіше він створює крововиливи під кон'юнктиву склери. Крім цього, припіднятість кон'юнктиви склери навколо лімбу може виникати внаслідок інших причин, зокрема алергічна реакція, опік, наслідки важкої контузії та ін. При виражених хемозі або крововиливах під кон'юнктиву склери індикація лімбу становить певні труднощі. Протез Балтіна до лімбу не прилягає. Тому пропонувалися інші методи індикації лімбу.

© Малачкова Н. В., Габрук І. А., Габрук І. І., Андрушкова О. О., 2020

М.М. Балтін [1] запропонував позначати лімб на 6 і 12 годинах вісмутовою кашкою, котра наноситься зондом при накладеному повікорозширювачі (краще з пластмаси). Вісмутова кашка часто розповзається по оці, розмивається сльозою, а око під час обстеження повинно бути нерухомим, що майже неможливо.

А. М. Водовозов пропонував позначати лімб вирізаними з цигаркового паперу, маленькими на півдисками, котрі просочені вісмутом чи сірчанокислим барієм, попередньо змішаним з нітроклеєм чи коллодієм. Паперові на півдиски добре прилипають до рогівки, не розмиваються сльозою і не зміщуються при рухах очного яблука.

Б.Л. Поляк [4] пропонував введення пінцетом Т-подібних шпильок під кон'юнктиву біля лімбу на 3 і 9 годинах.

Приклеювання, пришивання, приколювання різних рентгенконтрастних міток по лімбу створюють невідповідну тінь на рентгенограмах і додатково травмують око. Нанесення різних рентгенконтрастних об'єктів виконується «від руки», «на око», орієнтовно в одній площині, приблизно в певних меридіанах – тому розрахунок положення стороннього тіла в оці виконується із значною похибкою. Позначення центру рогівки зондом, корнцангом або інші методи (П.С. Пліттас 1941; Д.Я. Богатін, 1949; Madroszkiewiz, 1954 та ін.) не знайшли широкого застосування як малоефективні.

Лімбальне кільце [8, 10, 11] із дроту товщиною 1 мм та внутрішнім діаметром 12 мм, котре пришивають або приклеюють до кон'юнктиви склери, не може позначати лімб у випадках, коли спостерігається припіднятість кон'юнктиви – даний індикатор не прилягає до лімбу. При наявності свіжої, зіяючої склеральної рани його використовувати не можна .

При збереженій сферичності рогівки A. Gardona і H. Trokel (1972) для рентгенлокалізації сторонніх тіл пропонували використовувати м'яку контактну вакуум-лінзу [9]. Така лінза добре утримується і не змінює свого положення на рогівці, що сприяє якісній локалізації уламка.

Зважаючи на актуальність даної проблеми, ми шукали нові підходи для її вирішення. Нами було виготовлено рогівковий протез-індикатор лімбу (Раціоналізаторська пропозиція № 556/54 від 12.07.1989 р.), що являє собою жорстку рогівкову контактну лінзу оптичною силою 0.0 Д, діаметром 11 мм, товщиною 0,3-0,35 мм, виготовлену з поліметилметакрилата. На краї лінзи (на 3, 6, 9, 12 годин) нанесені 4 свинцеві мітки діаметром 0,5 мм так, щоб зовнішній їх край співпадав з краєм лінзи. Відстань між зовнішніми контурами міток складає 11 мм, а між внутрішніми – 10 мм. Під час рентгенографії протез добре утримується на рогівці в завданому положенні. Його можна використовувати при порушенні сферичності кон'юнктиви та склери (хемоз, крововилив під кон'юнктиву) та при наявності свіжої рани склери.

Мета. Підвищити точність рентгенлокалізації сторонніх тіл ока з вираженими хемозом або крововиливом під кон'юнктиву склери використанням кільцевого індикатора лімба.

Матеріал і методи

Нами запропонований спосіб контрастування лімбу з допомогою кільцевого індикатора при рентгенлокалізації сторонніх тіл ока з вираженими хемозом або крововиливом під кон'юнктиву склери (Патент України № 120105 від 25.10.2017 р, бюл. № 20). Індикатор лімбу являє собою кільце із нержавіючого стального дроту діаметром 0,5-0,7 мм. Для обстеження очей різних розмірів виготовлено кільця зовнішнього діаметру 10, 11, 12 мм (рис. 1).

Обстеження здійснювали таким чином. Після епібульбарної анестезії, на рогівку попри лімб обстежуваного ока накладали стерильний кільцевий індикатор лімбу відповідного розміру. Він добре утримувався у завданому положенні завдяки припіднятості кон'юнктиви навколо рогівки і відповідав площині її прикріплення по лімбу. Прямий знімок виконували в задній прямій проекції (по Л.Я. Іциксону з використанням відповідної вимірювальної сітки), коли можна проконтролювати і забезпечити правильне положення ока та кільцевого індикатора під час рентгенографії. На рентгенограмах видно тінь індикатора в прямій проекції у вигляді кільця, а в боковій чи аксіальній – у вигляді лінії. Рентгенографію, оцінку якості рентгенограм та розрахунок положення стороннього тіла в оці проводили за методом Комберга-Балтіна або Абаліхіна-Пивоварова. Для визначення проекції передньо-задньої вісі ока вимірювальну схему накладали на рентгенограму в прямій проекції так, щоб тінь кільцевого індикатора вписалась у відповідний кружок схеми. Голкою проколювали рентгенограму, через вимірювальну схему, в точці перетину горизонтального та вертикального меридіанів. Цей прокол на рентгенограмі відповідає проекції передньо-задньої вісі ока. Кільцевий індикатор лімбу зовнішнім діаметром 11 мм використовували у 10 випадках та діаметром 12 мм у двох при наявності припіднятості кон'юнктиви по лімбу.



Рис.1. Кільцевий індикатор лімбу.

Результати дослідження

За даними рентгенлокалізації з кільцевим індикатором лімбу у 12 хворих успішно видалені сторонні тіла. У двох пацієнтів без припіднятості кон'юнктиви по лімбу провели рентгенлокалізацію стороннього тіла ока в прямій та боковій проекціях з протезом Балтіна. Після цього обом пацієнтам під кон'юнктиву навколо лімба ввели 0.9% р-н NaCl та повторили обстеження з кільцевим індикатором. За розрахунками в прямій проекції дані локалізації стороннього тіла співпадали у випадках з протезом Балтіна та кільцевим індикатором. В боковій та аксіальній проекціях глибина розміщення стороннього тіла від кільцевого індикатора була на 1 мм більшою, ніж від протеза Балтіна. Це зумовлено положенням індикаторів на оці. Представлено рентгенограми орбіт двох пацієнтів (рис. 2, 3) в прямій (а) та боковій (б) проекціях з кільцевим індикатором.

Клінічний випадок 1. Хворий Р., 43 роки. Діагноз при зверненні до травмцентру: хімічний опік 1-2 ступеня шкіри обличчя, кон'юнктиви та рогівки електролітом акумулятора, підозра на наявність стороннього тіла лівого ока. Травму отримав в результаті вибуху акумулятора. Стан очей. Праве око – здорове. Ліве око - гострота зору 0,1 не корр. Світлобоязнь, сльозотеча, виражений набряк кон'юнктиви навколо лімбу, субкон'юнктивальний крововилив внутрішньої половини очного яблука. Рана кон'юнктиви довжиною 2-3 мм в меридіані 8 годин, в 5 мм від лімбу. Субтотальна ерозія та набряк рогівки. Передня камера середньої глибини. Зіниця кругла, на світло реагує. Рефлекс очного дна рожевий. Структури очного дна видно погано. Внутрішньоочний тиск (ВОТ) нормальний. На рентгенограмах лівої орбіти в прямій та боковій проекціях з кільцевим індикатором лімбу видно тінь металевого стороннього тіла розмірами 1 х 1 х 2 мм.

На рентгенограмі в прямій проекції: 1) в меридіані 8 год 40 хв.; 2) в 9-11 мм від сагітальної вісі ока; 3) 1,5-3 мм нижче горизонтального меридіану ока.

На рентгенограмі в боковій проекції: 1) в 1,5-3 мм назад від площини прикріплення кон'юнктиви по лімбу; 2) в 1,5-3 мм нижче горизонтального меридіану ока.

Довжина сагітальної вісі ока 24 мм. При переведенні на меридіональну площину стороннє тіло розміщене в меридіані 8 год 40 хв в 1,5-3 мм назад від площини прикріплення кон'юнктиви до лімбу та в 9-11 мм від сагітальної вісі ока, тобто в гематомі під кон'юнктивою склери.

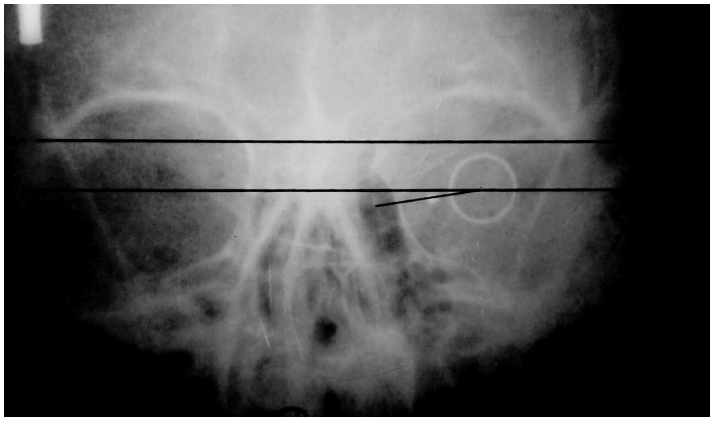

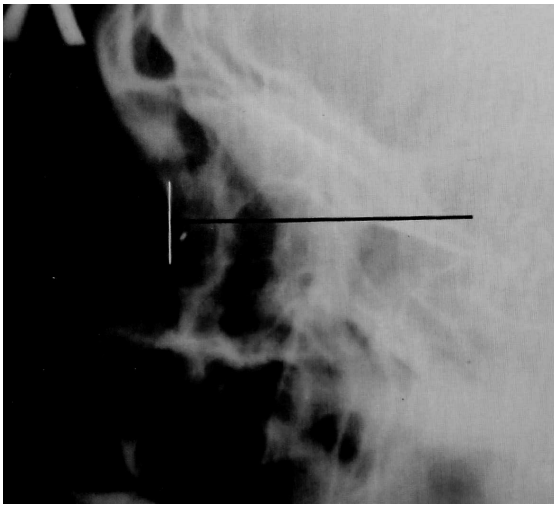

Рис. 2. Рентгенограма орбіти хворого Р. 43 роки в прямій (а) та боковій (б) проекціях.

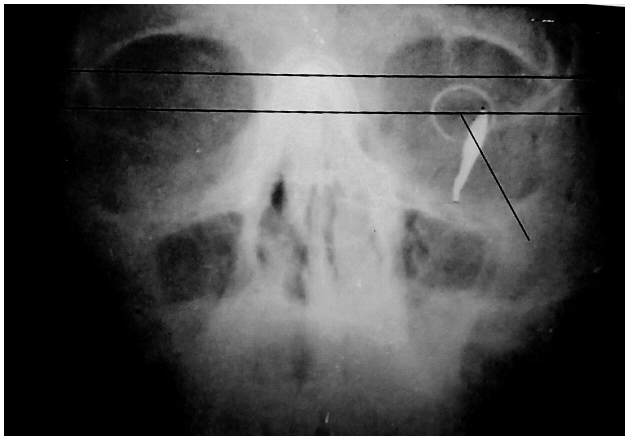

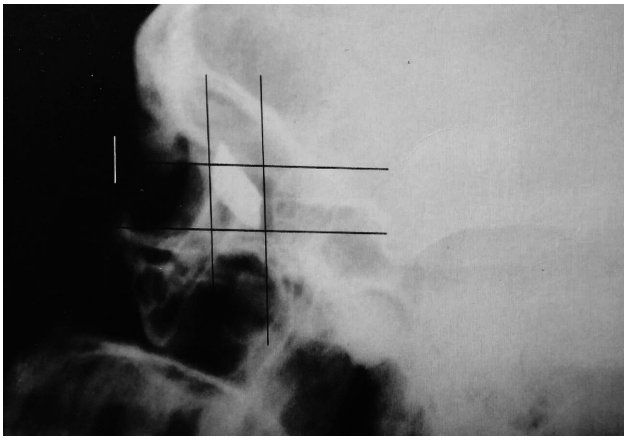

Рис. 3. Рентгенограма орбіти хворого К. 44 роки в прямій (а) та боковій (б) проекціях.

Клінічний випадок 2. Хворий К. 44 роки. Одержав поранення лівого ока осколком, що відлетів при прокошуванні трави мотокосою. Діагноз при надходженні: проникаюче склеральне поранення, гемофтальм, стороннє тіло лівого ока. Стан очей. Праве око здорове. Ліве око. Гострота зору – світловідчуття з неправильною проекцією. Рана кон'юнктиви та склери лінійна, вертикальна, довжиною 9-10 мм в 2 мм від лімбу на 3 годинах, на 4-5 мм вище та на 4-5 мм нижче горизонтального меридіану. Виражений крововилив під кон'юнктиву склери навколо лімбу. Передня камера заповнена кров'ю. ВОТ -2. На рентгенограмах орбіт в прямій та боковій проекціях з кільцевим індикатором, тінь металевого стороннього тіла розмірами 4х7,5х21 мм знаходиться в нижньо-латеральному квадранті орбіти, в 3-20 мм від сагітальної вісі ока та в 20-30 мм назад від площини прикріплення кон'юнктиви по лімбу, тобто в рані заднього полюсу ока, 2-3 мм його - в скловидному тілі, а решта – поза очним яблуком в орбіті.

Висновки

Кільцевий індикатор забезпечує якісне контрастування лімбу на знімках при рентгенолокалізації сторонніх тіл ока в прямій, боковій та аксіальній проекціях при вираженому хемозі, крововиливі під кон'юнктиву склери навколо лімбу. Індикатор відповідного розміру добре прилягає до ока і надійно утримується в заданому положенні. На рентгенограмах в боковій та аксіальній проекціях створює тінь, що відповідає площині прикріплення кон'юнктиви по лімбу і від неї проводяться розрахунки глибини розміщення стороннього тіла в оці. При рентгенографії оцінка якості рентгенограм та розрахунок положення стороннього тіла ока проводиться за методом Комберга-Балтіна чи Абаліхіна-Пивоварова. Кільцевий індикатор лімбу можна використовувати під час рентгенографії орбіт при різних розмірах очного яблука, а також при ранах ока без випадіння оболонок по лімбу.

Література

1. **Балтин М. М.** Рентгендиагностика и рентгенотерапия в офтальмологии. М. : Медгиз, 1951. – 388 с.
2. **Вайнштейн Э. С.** Основы рентгенодиагностики в офтальмологии. – М.: Медицина, 1967. – 224 с.
3. **Гундорова Р.А., Степанов А.В., Курбанова Н.Ф.** Современная офтальмотравматология. – М.: Медицина, 2007. – 256 с.
4. **Поляк Б.Л.** Военно-полевая офтальмология: для врачей офтальмологов. - 2-е изд., доп. – Ленинград : Медгиз. Ленингр. отд-ние, 1957. – 388 с.
5. **Поляк Б.Л.** Повреждения органа зрения. – М.: Медицина, 1972. – 442 с.
6. Современная офтальмология. Руководство для врачей. Под. ред/ В.Ф. Даниличева. – СПб: Питер, 2000. – 688 с.
7. Травмы глаза. Под общей редакцией Р.А. Гундоровой, В.В. Нероева, В.В. Кашникова. – М. «ГЭОТАР- Медиа» 2009. – С. 90-91.
8. **Belkin M. A** retention modification for the limbal ring method of foreign body localization // Am J Ophthalmol. – 1979. – V. 88. – P.124-5.
9. **Gardona H., Trokel S. L.** Soft vacuum lens for foreign body localization // Am J Ophthalmol. – 1972. – V.74 (2). – P. 296-8.
10. **James A. Ross**. Use of a fine metal ring in the localization of intra-ocular foreign bodies // Brit. J. Ophthlmol. – 1945. – V.29. – P.545.
11. **Stallard H. B.** War Surgery of the Eye // Brit. Med. J. – 1942. – ii 629.

Автори засвідчують про відсутність конфлікту інтересів, які б могли вплинути на їх думку стосовно предмету чи матеріалів, описаних та обговорених в даному рукопису.

Поступила 26.02.2020

Способ индикации лимба при рентгенлокализации инородного тела глаза с выраженным хемозом или с кровоизлиянием под конъюнктиву склеры

Малачкова Н. В., Габрук И. А., Габрук И. И., Андрушкова О. О.

Винницкая областная клиническая больница им. Н. И. Пирогова, Винница (Украина)

Винницкий национальный медицинский университет им. Н. И. Пирогова, Винница (Украина)

Предложенный способ индикации лимба при рентгенлокализации инородного тела глаза с выраженным хемозом или кровоизлиянием под конъюнктиву склеры заключается в применении кольцевого индикатора лимба. Он представляет собой кольцо из нержавеющей проволоки диаметром 0,5-0,7 мм. Для обследования глаз разных размеров применяют кольца внешнего диаметра 10-11-12 мм. Для рентгенлокализации накладывают кольцо соответствующего диаметра на роговицу вдоль лимба. Оно хорошо удерживается в заданном положении благодаря приподнятости конъюнктивы и соответствует плоскости ее прикрепления по лимбу. Рентгенография, оценка качества рентгенограмм и расчет положения инородного тела глаза проводится по методу Комберга-Балтина или Абалихина-Пивоварова. По данным такого способа рентгенлокализации у 12 больных успешно удалены инородные тела. Точность обследования с кольцевым индикатором равна точности обследования с протезом Балтин.

Ключевые слова: *рентгенлокализация инородных тел глаза, кольцевой индикатор лимба*