УДК 617.713- 007.64 - 089.168

Результати прискореного крослінкінгу колагену рогівки при прогресуючому кератоконусі II-III стадії (2-х річний аналіз)

Л. Ф. Тройченко, канд. мед. наук; **Г. І. Дрожжина,** д-р мед. наук, професор

ДУ «Інститут очних хвороб і тканинної терапії ім. В. П. Філатова НАМН України»;
Одеса (Україна)

E-mail: cornea.@te.net.ua

Вступ. *В останні десятиріччя для лікування кератоконуса 2-3 стадії застосовують крослінкінг, або перехресне зшивання колагену рогівки (UltraViolet–Crosslinking – UV-X), оснований на процесах фотополімеризації колагену рогівки. В даний час за допомогою приладу останнього покоління (UV-X ™ 2000 фірми Avedro) можливе проведення прискореного крослінкінга, що дозволяє в три рази скоротити час процедури (до 10 хв.) у порівнянні з стандартним протоколом.*

Метою *нашого дослідження було - оцінити віддаленні результати (24 міс) прискореного крослінкінгу колагену рогівки при прогресуючому кератоконусі II-III стадій.*

Матеріал та методи. *Крослінкінг колагену рогівки виконано 119 пацієнтам (167 очей). Через 24 місяця після операції офтальмологічні зміни оцінювали на 40 очах. Процедуру крослінкінгу виконували протягом 10 хв. за допомогою приладу UV-X ™ 2000, що володіє потужністю випромінювання 9 mW/см².*

Результати. *Ступінь астигматизму через 24 міс. зменшилась на 1,15 дптр (n=40) та склала (3,02±1,73 SD) дптр. Заломлююча сила рогівки (за критерієм Kmax) в термін спостереження до 24 міс. достовірно знизилася на 3,4 дптр (54,4± 6,62 SD, mediana 54,3). Через 24 міс після операції зареєстровано достовірне збільшення товщини рогівки за критерієм (thinnest local) на 3,0 мкм до (462,7±34,3 SD) мкм (mediana 455,5 D). При аналізі зміни середніх значень некоригованої гостроти зору (НКГЗ) після акселерованого крослінкінгу через 24міс виявлено підвищення на 0,2 в порівнянні з даними до операції. При аналізі зміни середніх значень коригованної гостроти зору (КГЗ) виявлено підвищення на 0,25 через 24 міс в порівнянні з даним до операції. Всього КГЗ підвищилася на 34 очах (85%) через 24 міс.*

Висновки. *Процедура прискореного крослінкінгу колагену рогівки на приладі UV-X ™ 2000 дозволяє, крім стабілізації прогресуючого кератоконусу II-III ст., досягти зменшення ступеня астигматизму на 1,15 дптр, зменшення переломлюючої сили рогівки на 3,4 дптр, збільшенням товщини рогівки на 3,0 мкм, підвищення коригованної гостроти зору в 85% випадків в період до 24 місяців післяопераційного спостереження.*

Ключові слова:
кератоконус, рогівка, крослінкінг

Актуальність. В основі кератоконусу лежить прогресуюча дистрофія колагенової структури рогівки, та відповідно, зниження її міцносто-механічних властивостей, що призводять до вип'ячування, помутніння та нерідко рубцювання рогівки з значним зниженням гостроти зору [1-6].

Частіше за все кератоконус зустрічається в підлітковому віці з ураженням обох очей [8,19]. В Україні кератоконус займає друге місце за показаннями до кератопластики. Дослідження, проведене у Великобританії, показує, що люди, які проживають в країнах Азії, хворіють кератоконусом в 4,4 рази частіше, ніж у країнах Європи [9, 13].

Етіологія захворювання вважається багатофакторною та включає спадковий, ендокринний, алергійний та імунологічний фактори, серед яких найбільш визнаним вважається генетичний.[10]. За даними мультицентрового дослідження CLERK (США) генетичні форми кератоконуса були виявлені в 13,5% випадків [29].

В останні десятиріччя для лікування кератоконуса 2-3 стадії застосовують кросслінкінг, або перехресне зшивання колагену рогівки (UltraViolet–Crosslinking – UV-X), заснований на процесах фотополімеризації колагену рогівки. Під впливом ультрафіолетового світла (А спектру 365 нм), що генерується лампою Зайлера, відбувається фотохімічна реакція іонізації і розпад молекул рибофлавіну з виділенням вільного атомарного кисню. За допомогою вільних кисневих радикалів викликають перехресне зв'язування CH і -CN груп в молекулах колагену, що викликає їх з'єднання в єдину тривимірну мережу. В результаті збільшується механічна міцність і жорсткість рогівки за рахунок утворення множинних додаткових зв'язків між волокнами колагену. Біомеханічні дослідження показали, що жорсткість рогівки після крослінкінгу збільшується на 350-380% [7, 12, 18, 24, 28].

© Тройченко Л. Ф., Дрожжина Г. І., 2020

Існують кілька протоколів проведення крослінікінга – стандартний CXL з потужністю випромінювання 3mW/cm² виконується протягом 30 хв; прискорений або акселерований CXL з потужністю випромінювання 9,0 mW/cm² – 10 хв. 18 mW/cm² – 5 хв; CXL трансепітеліальний (без деепітелізації рогівки) [7, 27, 28].

В даний час за допомогою приладу останнього покоління (UV-X™ 2000 фірми Avedro) можливе проведення прискореного (акселерованого) крослінкінга, що дозволяє в три рази скоротити час процедури (до 10 хв) у порівнянні з стандартним протоколом [7]. В публікаціях останніх років (Sadoughi 2018, Mehdi Shajari 2019) на основі 12 міс. спостереження показано, що кератометричні, рефракційні та аберометричні ефекти з відновленням товщини рогівки та збереженням щільності ендотеліальних клітин однакові як при виконанні стандартної методики, так і при прискореному 10-хвилинному крослінкінгу. Але на завершення автори вказали на необхідність більш тривалих термінів спостереження після крослінкінгу [17, 21].

В наших попередніх роботах ми приводили дані щодо 6 та 12 місячного спостереження після крослінкінгу [4].

Таким чином, **метою** нашого дослідження було – оцінити віддалені результати (24 міс) прискореного крослінкінгу колагену рогівки при прогресуючому кератоконусі (КК) II-III стадій.

Матеріал та методи

Крослінкінг колагену рогівки виконано 119 пацієнтам (167 очей), серед них 90 чоловіків і 29 жінок у віці від 12 до 57 років (25,3±8,55 SD, mediana 25 років). З них кератоконус II стадії за класифікацією Амслера був діагностований на 77 очах (46,1 %), III стадія КК – на 90 (53.9 %) очах. У чоловіків і жінок рівномірно розподілені II і III стадії конуса (по 46% і 54%, відповідно). Односторонній процес спостерігався на 28 очах (16,8%), а двосторонній – на 139 очах (83,2%). При двосторонньому кератоконусі на 48 очах (35%) був виконаний кросслінкінг на обох очах. На 15 парних очах була необхідність виконання кератопластики у зв'язку з кератоконусом IV стадії. Тривалість захворювання до процедури крослінкінга (CXL) склала від 1 до 20 років (3±2,65 SD). У 55,1% випадків діагноз був поставлений протягом двох років. У чоловіків кератоконус достовірно частіше був діагностований в терміни до п'яти років від початку захворювання, а у жінок – до двох років. ($X^2 = 28,3$, $p = 0.0004$).

При вивченні анамнезу у чоловіків в 46,2% випадків спостерігалися аномалії рефракції в сім'ї (міопія, астигматизм), 44,6% пацієнтів відзначали прогресування КК після перенесеного стресу. У жінок аномалії рефракції в родині при КК спостерігалися в 53,8% випадків, в 26,9% випадків відзначено прогресування КК після пологів, в 19,2% – після стресу.

Крім загального офтальмологічного обстеження пацієнтам виконувалися біомікроскопія, рефрактометрія, визначалася коригована (КГЗ) і не коригована гострота зору (НКГЗ), конфокальна біомікроскопія рогівки. Кератографія, пахіметрія, визначення заломлюючої сили рогівки здійснювалися на приладі OCULUS Pentacam® (Німеччина). Зміну заломлюючої сили рогівки оцінювали за критерієм Kmax, товщини рогівки – за критерієм thinnest local. Гостроту зору визначали за таблицями Шевальова–Сивцева без корекції і з максимальною корекцією. Некоригована і коригована гострота зору оцінювалися в наступних трьох категоріях: 1 категорія – гострота зору ≤ 0,1; 2 категорія – ≤0,3; 3 категорія – > 0,3.

Всі дослідження виконувалися перед операцією, через 6, 12, 18 та 24 місяця. Через 6 міс спостереження дослідження були виконані на 167 очах, 12 міс – на 149 очах, 18 міс – на 65 очах, 24 міс – на 40 очах.

Процедуру CXL виконували за допомогою приладу UV-X ™ 2000, що володіє потужністю випромінювання 9 mW/см². Деепітелізація рогівки проводилася діаметрами 7,0; 7,5; 8,0 мм відповідно до даних кератотопограмми. Інтраопераційно виконували контрольну пахіметрію рогівки – після деепітелізації, а також після 15 хв насичення рогівки розчином рибофлавіну. Процедура CXL безпосередньо виконувалася протягом 10 хв. Після процедури на око одягали лікувальну контактну лінзу.

В післяопераційному періоді призначали антисептики, препарати, що сприяють регенерації рогівки, сльозозамінники без консервантів, антибіотики та противірусні препарати за показаннями. Лікувальну контактну лінзу знімали з поверхні ока при досягненні повної епітелізації поверхні рогівки.

Статистична обробка включала розрахунок описових характеристик: середнього арифметичного значення (M) і середнього геометричного (Mg), помилки середнього (m), медіани (Me), квартилей (Q), стандартного відхилення (SD), розмаху мінливості (Lim). Оцінка на відповідність закону нормального розподілу за допомогою критерію Шапіро-Уілкі і критерію Колмогорова-Смирнова. При виконанні попарних порівнянь досліджуваних груп обчислювали критерій Сть'юдента з обов'язковою перевіркою однорідності дисперсій (критерій Левена) або непараметричний критерій Манна-Уїтні (U). Зіставлення показників, виміряних в трьох або більше умовах на одній і тій же вибірці обстежуваних, проводили з використанням однофакторного дисперсійного аналізу (F-критерій) або критерію Фрідмана (показник x^2). Оцінку зв'язку змінних оцінювали через конкордації Кенделла. Статистичні розрахунки виконували за допомогою пакета статистичних програм Statistica 9.0.

Результати

Епітелізація поверхні рогівки після крослінкінгу спостерігалася в терміни від 3 до 5 днів (в середньому (3,8±0,73SD) діб). На 3 добу епітелізація рогівки спостерігалася на 44 очах (26,3 %), на 4 добу – на 80

очах (48 %) і на 5 добу – на 43 очах (26 %). Відповідно були зняті лікувальні контактні лінзи. Інтраопераційні ускладнення були відсутні у всіх хворих.

Ступінь астигматизму до лікування склав (4,16±2,11 SD) Д, n=167, через 6 міс – (3,91±2,34 SD) Д, n=167, через 12 міс – (3,79±2,56SD) Д, n=149 і через 24 міс. зменшився на 1,15 Д, n=40 та склав (3,02±1.73SD) Д (χ^2 = 74,3, p=0,000). Зміна ступеня астигматизму в термін спостереження до 24 міс. (n=40) представлена в таблиці 1 та на рис. 1.

Заломлююча сила рогівки (за критерієм Kmax) до лікування становила від 45,2 до 68,7 Д ((57,8±6,83 SD), mediana 57,9, n=167). Через 6 місяців після операції вона достовірно зменшилася на 1,0 Д ((57,0±6,91 SD), mediana 57,0, n=167), через 12 міс – на 1,9 Д (55,9±6,93 SD, mediana 55,0, n=149) (p = 0,000).

Через 18 міс заломлююча сила рогівки залишилась без змін в порівнянні з показниками в термін спостереження 12 міс. (55,9±7,19 SD, mediana 55,8, n=65), а в термін спостереження до 24 міс. достовірно знизилася на 3,4 Д (54,4±6,62 SD, mediana 54,3, n=40) (p = 0,000). Зміни заломлюючої сили рогівки в термін спостереження до 24 міс на 40 очах наведені в таблиці 2 та на рисунку 2.

Товщина рогівки за критерієм (thinnest local) до лікування була (459,7±36,6 SD) мкм (mediana 454,0 D, n=167), через 6 місяців товщина рогівки істотно не змінилася і її значення склало (456,5±37,1SD) мкм (mediana 450,0D, n=167). Через 12 міс та 18 міс товщина рогівки залишалася на передопераційному рівні, її значення відповідно становило (453,7±55,5 SD) мкм (mediana 455 D, n=149), (p = 0,48) та (455,1±35,0 SD)

Таблиця 1. Зміна ступеня астигматизму через 24 місяці після операції (n=40)

Строки спосте-реження	Діоптрії	Довірчий інтервал -95,00%	Довірчий інтервал +95,00%	p
До операції	4,17	3,44	4,89	
6 міс	3,45	2,82	4,08	0,000022
12 міс	3,29	2,69	3,89	0,000007
18 міс	3,11	2,52	3,7	0,000007
24 міс	3,02	2,42	3,61	0,000007

Примітка. p – рівень значущості різниці показників за тестом Даннета в порівнянні з середнім значенням до операції.

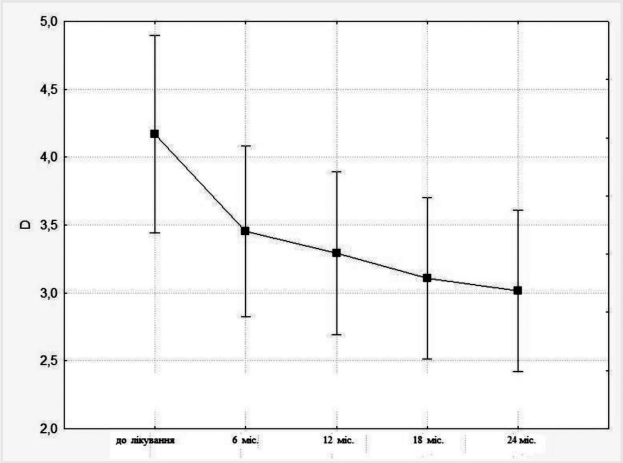

Рис. 1. Зміна ступеня астигматизму через 6, 12, 18 та 24 міс після кросслінкінгу. Вісь x – строки спостереження, вісь y – значення ступеня астигматизму в діоптріях

Таблиця 2. Зміна заломлюючої сили рогівки (за критерієм K max) через 24 міс після операції акселерованого кросслінкінгу (n=40)

Строки спосте-реження	Діоптрії	Довірчий інтервал -95,00%	Довірчий інтервал +95,00%	p
До операції	57,1	55,0	59.1	
6 міс	56,2	54.2	58,2	0,001276
12 міс	55,1	53,0	57,2	0,000008
18 міс	54,7	52,6	56,8	0,000008
24 міс	54,4	52,3	56,5	0,000008

Примітка p – рівень значущості різниці показників за тестом Даннета в порівнянні з середнім значенням до операції.

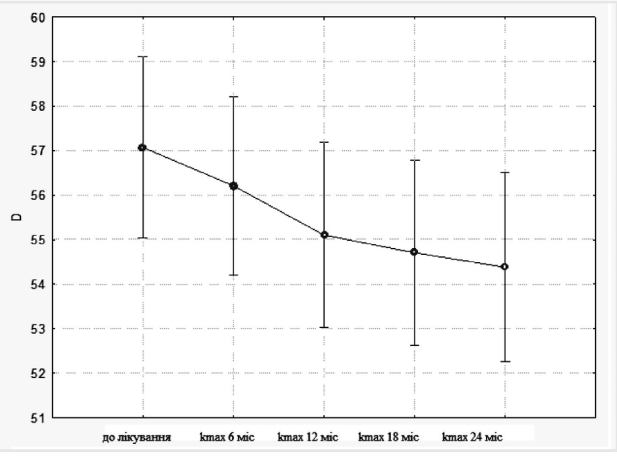

Рис. 2. Зміна заломлюючої сили рогівки за критерієм Kmax після CLX через 6, 12, 18, 24 міс після операції акселерованого кросслінкінгу (n=40). Вісь x – строки спостереження, вісь y – значення заломлюючої сили рогівки в діоптріях.

Таблиця 3. Зміна товщини рогівки (за критерієм thinnest local) через 24 міс після операції (n=40)

Строки спосте-реження	Діоптрії	Довірчий інтервал -95,00%	Довірчий інтервал +95,00%	p
До операції	458.6	448,1	469.0	
6 міс	460,3	449,2	471.4	0,2749
12 міс	460,7	449,6	471,8	0,1230
18 міс	461,3	450,0	472,7	0,0294
24 міс	462,7	451,4	474.0	0,0004

Примітка. p – рівень значущості різниці показників за тестом Даннета в порівнянні з середнім значенням до операції.

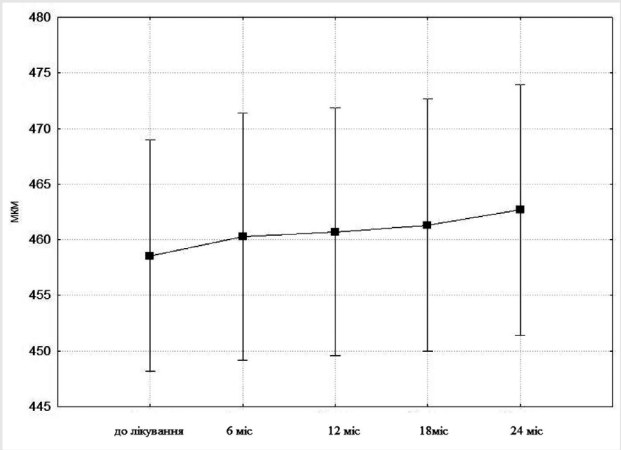

Рис. 3. Зміна товщини рогівки після операції через 6 , 12, 18, 24 міс. Вісь x – строки спостереження, вісь y – значення товщини рогівки в мкм.

Таблиця 4. Динаміка некоригованної гостроти зору через 6, 12, 18 та 24 місяця після операції акселерованого крослінкінгу

Стоки спостереження	n	Показники НКГЗ						
		M	SD	mediana	min	max	Q1	Q2
До операції	167	**0,28**	0,24	0,17	0,02	1,0	0,1	0,4
6 міс.	167	**0,4**	0,27	0,3	0,02	1,0	0,17	0,6
12 міс.	149	**0,42**	0,28	0,35	0,04	1,0	0,2	0,6
18 міс.	65	**0,45**	0,28	0,4	0,06	1,0	0,2	0,6
24 міс.	40	**0,48**	0,28	0,4	0,05	1,0	0,25	0,7

Примітка: n – кількість хворих, M – середнє значення, SD – квадратичне відхилення, Q1– нижня квартиль, Q2– верхня квартиль.

мкм (mediana 455 D, n=65), (p = 0,6). Тільки через 24 міс після операції зареєстровано достовірне збільшення товщини рогівки на 3,0 мкм до (462,7±34,3 SD) мкм (mediana 455,5D, n=40), (p = 0,009).

Зміна товщини рогівки через 24 міс представлена на таблиці 3 та рисунку 3.

При аналізі зміни середніх значень некоригованної гостроти зору (НКГЗ) після акселерованого крослінкінгу через 6 міс виявлено підвищення НКГЗ на 0,12, через 12 міс – на 0,14, підвищення НКГЗ на 0,17 через 18 міс та підвищення на 0,2 через 24 міс в порівнянні з даними до операції (табл. 4)

При аналізі зміни НКГЗ в групах з різними категоріями гостроти зору через 24 міс. виявлено підвищення НКГЗ на 25 очах з 40 очей, що складає 62,5% (95% ДІ 49,2-75,3). Зміни некоригованної гостроти зору в залежності від категорії гостроти зору через 24 міс. представлені в таблиці 5.

При аналізі зміни коригованної гостроти зору (КГЗ) середніх значень після акселерованого крослінкінгу через 6 міс виявлено підвищення КГЗ на 0,17, через 12 міс – на 0,21, збереження цих показників через 18 міс. та підвищення на 0,25 через 24 міс в порівнянні з даними до операції (табл. 6).

Таблиця 5. Зміна некоригованної гостроти зору в залежності від категорії гостроти зору через 24 місяця після операції акселерованого крослінкінгу

Категорії гостроти зору	До лікування Очі (%)	24 міс Очі (%)
1. ≤ 0,1	17 (42,5%)	1 (2.5%)
2. ≤ 0,3	12 (30,0%)	15 (37,5%)
3. > 0,3	11 (27,5%)	24 (60,0%)
Всього	40 (100%)	40 (100%)

При аналізі зміни КГЗ в групах через 24 міс виявлено підвищення КГЗ на 34 очах з 40 очей, що складає 85% (95%ДІ 71,5 – 91,7). Також через 2 роки підвищилося число очей, які піддаються корекції окулярами на 6% (з 79% до 85%). До лікування корекція була можлива на 132 очах з 167 (95% ДІ 72,1 – 84,5%), а через 24 міс після лікування корекція стала можлива на 34 очах з 40 (95% ДІ 71,5 – 91,7%).

Зміни коригованної гостроти зору в залежності від категорії гостроти зору через 24 міс представлені в таблиці 7.

Таблиця 6. Зміна КГЗ через 6, 12, 18 та 24 міс після операції акселерованого крослінкінгу.

Строки спостереження	n	Показники КГЗ						
		M	SD	median	min	max	Q1	Q2
До операції	167	**0,48**	0,27	0,5	0,02	1,0	0,25	0,7
6 міс	167	**0,65**	0,26	0,6	0,02	1,0	0,4	0,8
12 міс	149	**0,69**	0,26	0,7	0,1	1,0	0,4	0,85
18 міс	65	**0,69**	0,25	0,7	0,14	1,0	0,5	1,0
24 міс	40	**0,73**	0,23	0,7	0,17	1,0	0,5	1,0

Примітка: n – кількість хворих, M – середнє значення, SD – квадратичне відхилення, Q1– нижня квартиль, Q2– верхня квартиль.

Таблиця 7. Зміна коригованної гостроти зору в залежності від категорії гостроти зору через 24 місяців після операції акселерованого крослінкінгу.

Категорії гостроти зору	До лікування Очі (%)	24 міс Очі (%)
1. ≤ 0,1	2 (5,0 %)	0 (0 %)
2. ≤ 0,3	14 (35,0 %)	2 (5,0 %)
3. > 0,3	24 (60,0%)	38 (95,0%)
Всього	40 (100%)	40 (100%)

В післяопераційному періоді на трьох очах відзначені стерильні інфільтрати. Інфільтрати резорбувалися на 7-10 добу з ліквідацією патологічного процесу епітелізації рогівки.

Обговорення

Таким чином, в результаті проведеного акселерованного крослінкінгу колагену рогівки при прогресуючому кератоконусі II-III стадій в терміни спостереження до 24 міс вдалося стабілізувати патологічний процес в 100% випадків. Стабілізація кератоконусу супроводжувалася зменшенням ступеня астигматизму на 1,15 Д, зменшенням заломлюючої сили рогівки на 3,4 Д, відновленням товщини рогівки до передопераційних показників через 18 міс спостереження (453,7±55,5 SD мкм) та потовщення на 3,0 мкм через 24 міс. (462,7±34,3 SD мкм), підвищенням некоригованної гостроти зору в 62,3% випадків, коригованної гостроти зору в 85% випадків і відновленням нормальної архітектоніки рогівки за даними конфокальної біомікроскопії через 12 міс. після операції та збереженням до 24 міс спостереження. Наші дані співвідносяться з даними офтальмологів з Німеччини та Австрії (Mehdi Shajari, Gernot Steinwender 2019) [17]. Автори приводять результати порівняльного аналізу крослінкінга, виконаного за традиційною методикою та прискореного крослінкінга в терміни спостереження до 18 міс. та роблять висновки, що меншому витонченню рогівки сприяє прискорений крослінкінг, тоді як більш глибока лінія демаркації та більші зміни мінімальних значень кератометрії спостерігаються при традиційній методиці крослінкнігу, але обидві методики забезпечують успішні результати в зміцненні тканини рогівки.

В нашому дослідженні суб'єктивно 90% пацієнтів відзначали поліпшення якості зору і покращення переносимості окулярної корекції.

Висновки

Процедура прискореного крослінкінгу колагену рогівки на приладі UV-X ™ 2000 дозволяє, крім стабілізації прогресуючого кератоконусу II-III ст, досягти зменшення ступеня астигматизму на 1,15 Д, зменшення заломлюючої сили рогівки на 3,4 Д, збільшення товщини рогівки на 3.0 мкм, підвищення коргованної гостроти зору в 85% випадків в період до 24 місяців післяопераційного спостереження.

Література

1. **Бикбов М. М.** Метод перекрестного связывания коллагена роговицы при кератоконусе. Обзор литературы / М. М. Бикбов [и др.] // Офтальмология. – 2014. – Т. 11, № 3. – С. 13–18.
2. **Бирич Т. А.** Результаты лечения больных с кератоконусом / Т.А. Бирич, А.Ю. Чекина, Н.И. Аксенова // Офтальмология Белоруси. – 2010. – №1(4).
3. **Ивановская Е.В.** Иммунологический статус больных с различными стадиями кератоконуса и кератоглобусом / Е. В. Ивановская, В. В. Вит, В.Г. Головченко // Офтальмол. журн. – 2000. – №5. – С. 40-44.
4. **Дрожжина Г. И.** Результаты применения ускоренного кросслинкинга коллагена роговицы при кератоконусе / Г. И. Дрожжина., Л. Ф. Тройченко, В. А. Науменко [и др.] // Офтальмол. журн. – 2018. – №.3 – С. 10-17.
5. **Севастьянов Е. Н.** Кератоконус (этиология, патогенез, медикаментозное лечение): учебное пособие / Е. Н. Севастьянов, Е. Н. Горскова, В. Ф. Экгард. – Челябинск: УГМАДО, 2005. – 32 с.
6. **Солодкова Е. Г.** Современные подходы в лечении прогрессирующей кератэктазии / Е. Г. Солодкова [и др.] // Практическая медицина. – 2012. – №4. – С. 75-79.
7. **Adel Alhayek**. Corneal collagen crosslinking in keratoconus and other eye disease /Adel Alhayek, Pei-Rong Lu // Int J Ophthalmol. – 2015. – Vol. 8(2). – P. 407–418.

8. **Croghale N. S.** Epidemiology of keratoconus / N. S. Croghale // Indian J. Ophthalmol. – 2013. – Vol.61, No. 8. – P. 382-383.
9. **Georgiou T.** Influence of ethnic origin on the incidence of keratoconus and associated atopic disease in Asians and white patients / T. Georgiou , C. L. Funnell, A. Cassels-Brown, R. O'Conor // Eye (Lond). – 2004 – Vol.18 – P. 379-383. doi.org/10.1038/sj.eye.6700652
10. **Gordon-Shaag A., Millodot M, Shneor E, Liu Y.** The genetic and environmental factors for keratoconus / A. Gordon-Shaag, M. Millodot, E. Shneor, et.al. // Biomed Res Int. – 2015; 2015:795738. doi: 10.1155/2015/795738.
11. **Kymionis G.D.** Herpetic keratitis with iritis after corneal crosslinking with riboflavin and ultraviolet A for keratoconus / G. D. Kymionis, D. M. Portaliou, D.I Bouzoukis, et.al. // J Cataract and Refract Surg. – 2007. – Vol.33. – №11. – P. 1982–1984.
12. **Kohlhaas M.** Biomechanical evidence of the distribution of cross-links in corneas treated with riboflavin and ultraviolet A light / M. Kohlhaas, E. Spoerl, T. Schilde, [et al.] // J Cataract Refract Surg. – 2006. – Vol.32. – №2. – P. 279–283.
13. **Li X.** Longitudinal study of the normal eyes in unilateral keratoconus patientes / X. Li., Y.S. Rabinowitz, K. Rasheed, H. Yang / Ophthalmology. – 2004. — Vol. 111. – P. 440 - 446. https://doi.org/10.1016/j.ophtha.2003.06.020
14. Development of keratoconus after contact lens wear: Patient characteristic / M. S. Macsai, G. A. Varley, J. H. Krachmer // Arch Ophthalmol. - 1990. – Vol.108. - №26. – P.534–538.
15. **Mazzotta C.** Treatment of progressive keratoconus by riboflavin-UVA-induced cross-linking of corneal collagen; ultrastructural analysis by Heidelberg Retinal Tomograph II in vivo confocal microscopy in humans / C. Mazzotta, A. Balestrazzi, C. Traversi, [et al.] // Cornea. - 2007. - №26. – P. 390-397.
16. Changes in collagen orientation and distribution in keratoconus corneas / K. M. Meek, S. J. Tuft, Y. Huang [et al.] // Invest. Ophthalmol. Vis. Sci. - 2005. – Vol. 46. - №6. – P.1948-1956.
17. Comparison of standard and accelerated corneal cross-linking for the treatment of keratoconus: a meta-analysis /Mehdi Shajari, Carolin M. Kolb, Bishr Agha1 Gernot Steinwender, Michael Muller [et al.] // Acta Ophthalmol. - 2019: 97: e22–e35 ª 2018 Acta Ophthalmologica Scandinavica Foundation. Published by John Wiley & Sons Ltd doi: 10.1111/aos.13814
18. **Nowak D. M.** The genetics of keratoconus / D. M. Nowak, M. Gajecka // middle East Afr.J.Ophthalmol. – 2001. – Vol.18, №1. – P. 2 – 6.
19. **Rabinowitz Y.S.** Keratoconus / Y.S. Rabinowitz // SurvOphthalmol. – 1998. – Vol.42, №4. – P. 297–319.
20. **Rebecca McQuaid**. The theory and art of corneal cross-linking / Rebecca McQuaid, MSc, Arthur B Cummings, and Michael Mrochen // Indian J Ophthalmol. – 2013. – Aug; 61(8) – P. 416–419.
21. Accelerated versus conventional corneal collagen cross-linking in patients with keratoconus: an intrapatient comparative study /M. M. Sadoughi, B. Einollahi , A. Baradaran-Rafii [et al.] // IntOphthalmol. – 2018. – Feb;38(1). – P. 67–74.
22. **Spoerl E.** Induction of cross-links in corneal tissue / E. Spoerl, M. Huhle, T. Seiler // Exp. Eye Res. –1998. –Vol.66. – P. 97–103.
23. **Spoerl E.** Techniques for stiffening the cornea / E. Spoerl, T. Seiler // Refract. Surg. –1999. – Vol. 15. – P. 711-713.
24. Safety of UVA - riboflavin cross-linking of the cornea / E. Spoerl, M. Mrochen, D. Sliney, [et al.] // Cornea. – 2007. – № 26. – P. 385-389.
25. **Sporl E.** Increased rigidity of the cornea caused by intrastromal crosslinking / E. Sporl, M. Huhle, M. Kasper, T. Seiler // Ophthalmologe. – 1997. – № 94(12). – P. 902–906.
26. Corneal epithelium in keratoconus / K. Tsubota, Y. Mashima, H. Murata [et al.] // Cornea. – 1995. – Vol.14, №1. – P.77–83.
27. **Wollensak G.** Riboflavin ultraviolet - A - induced collagen crosslinking for the treatment of keratoconus / G. Wollensak, E. Spoerl, T. Seiler // Am J Ophthalmol. – 2003. –Vol.135. – P. 620 – 627.
28. **Wollensak G.** Stress-strain measurements of human and porcine corneas after riboflavinultraviolet- A-induced crosslinking / G. Wollensak, E. Spoerl, T. Seiler // J Cataract Refract Surg. – 2003 – Vol.29, № 9. – P.1780 –17.
29. Baseline findings in theCollaborative Longitudinal Evaluation of Keratoconus (CLEK)study / K. Zadnik, J.T. Barr, T.B. Edrington, [et al.] // Invest Ophthalmol Vis Sci. – 1998 – Vol.39, № 13 – P.2537−2546.

Автори засвідчують про відсутність конфлікту інтересів, які б могли вплинути на їх думку стосовно предмету чи матеріалів, описаних та обговорених в даному рукопису.

Поступила 27.04.2020

Результаты ускоренного кросслинкинга коллагена роговицы при прогрессирующем кератоконусе II-III стадий (2-х летний анализ)

Тройченко Л.Ф., Дрожжина Г.И.

ГУ «Институт глазных болезней и тканевой терапии им В. П. Филатова НАМН Украины»; Одесса (Украина)

Актуальность. *В последние десятилетия для лечения кератоконуса II-III стадии применяют кросслинкинг, или перекрестное сшивание коллагена роговицы (UltraViolet-Crosslinking - UV-X), основанный на процессах фотополимеризации коллагена роговицы. В настоящее время с помощью прибора последнего поколения (UV-X ™ 2000 фирмы Avedro) возможно проведение ускоренного кросслинкинга, что позволяет в 3 раза сократить время процедуры (до 10 мин) в сравнении со стандартным протоколом.*

Целью *исследования было - оценить отдаленные результаты (24 мес) ускоренного кросслинкинга коллагена роговицы при прогрессирующем кератоконусе II-III стадий.*

Материал и методы*. Кросслинкинг коллагена роговицы выполнен 119 пациентам (167 глаз). Через 24 месяца после операции офтальмологические изменения оценивали на 40 глазах. Процедуру CXL выполняли в течение 10 мин. с помощью прибора UV-X ™ 2000, обладающего мощностью излучения 9 mW/см^2.*

Результаты. *Степень астигматизма через 24 мес уменьшилась на 1,15 дптр, n=40 и составила (3,02±1,73 SD) Д. Преломляющая сила роговицы (по критерию Kmax) в срок наблюдения до 24 мес достоверно снизилась на 3,4 дптр (54,4±6,62 SD, mediana 54,3). Через 24 мес после операции зарегистрировано достоверное увеличение толщины роговицы по критерию (thinnest local) на 3,0 мкм до (462,7±34,3 SD) мкм (mediana 455,5). При анализе изменения средних значений некорригированной остроты зрения после акселерированного кросслинкинга через 24 мес. выявлено повышение на 0,2 в сравнении с показателем до операции. При анализе изменения средних значений коригованной остроты зрения выявлено повышение на 0,25 через 24 мес. в сравнении с данными до операции. Всего корригированная острота зрения повысилась на 34 глазах (85%) через 24 мес.*

Выводы. *Процедура ускоренного кросслинкинга коллагена роговицы на приборе UV-X ™ 2000 позволяет, кроме стабилизации прогрессирующего кератоконуса II-III ст, достичь уменьшения степени астигматизма на 1,15 дптр, уменьшения преломляющей силы роговицы на 3,4 дптр, увеличения толщины роговицы на 3,0 мкм, повышения корригированной остроты зрения в 85% в период до 24 месяцев послеоперационного наблюдения.*

Ключевые слова: *кератоконус, роговица, кросслинкинг*