УДК 617.7:611.145.11:covid-19

Тромбоз кавернозного синуса, ассоциированный с COVID-19

О. И. Орипов, ассистент; **Э. Н. Билалов,** д-р мед. наук

Ташкентская медицинская академия;
Ташкент (Узбекистан)

E-mail: okil.oripov@mail.ru

Ключевые слова:
COVID-19, офтальмологические симптомы COVID-19, COVID-19 ассоциированная коагулопатия тромбоз кавернозного синуса

В статье описан случай из практики тромбоза кавернозного синуса. Данное состояние развилось у пациента, получавшего специфическое лечение от подтвержденного COVID-19. Офтальмологический осмотр выявил наличие амавроза, потерю чувствительности кожи периорбитальной области, признаки орбитального целлюлита, птоз, хемоз, полную офтальмоплегию, экзофтальм, снижение чувствительности роговицы, расширение зрачка, отсутствие зрачкового рефлекса и значительный отек сетчатки и диска зрительного нерва при офтальмоскопии.
Представленный случай имел нетипичное клиническое течение, которое нельзя отнести к септическому или асептическому варианту, а повышение уровня Д-димеров может служить доказательством возможной связи данного состояния с COVID-19.

Введение. Наблюдения за пациентами с COVID-19 показали, что у пациентов с тяжелым течением заболевания имеется склонность к развитию тромбоэмболических осложнений [1, 2]. Одной из наиболее опасных форм патологии венозной системы мозга, сопровождающейся вовлечением в процесс зрительного пути, является тромбоз кавернозного синуса (ТКС). Как правило, заболевание развивается вследствие инфекции полости рта, носа, гайморовых и лобных пазух, мягких тканей лица и септических процессов в организме, ослабленном хроническими заболеваниями [3, 4, 5]. Наблюдения показали, что во время пандемии в Республике Узбекистан был зарегистрирован небывалый рост случаев ТКС, который развивался среди пациентов, перенесших COVID-19. К ноябрю 2020 года в стране было зарегистрировано почти 300 случаев ТКС, ассоциированного с COVID-19 [6].

В данной работе приводится описание клинического случая тяжелого течения пациента с ТКС, ассоциированного с COVID-19.

Описание клинического случая

Пациент поступил в многопрофильную клинику Ташкентской медицинской академии с жалобами на сильные боли в левой половине лица, отсутствие зрения, боли и отек в левом глазу, наличие гнойного отделяемого из полости носа, затруднение дыхания, кашель, головные боли и слабость.

Из анамнеза известно, что пациент в течение многих лет пациент страдает сахарным диабетом II типа. В июле 2020 года пациент проходил специфическое лечение по поводу COVID-19. Спустя 10 дней после выписки из стационара пациент стал отмечать отек век, опущение верхнего века и снижение зрения левого глаза, а также сильные головные боли и тошноту, в связи с чем был госпитализирован. Со слов пациента, заболевание началось с затруднения носового дыхания, постепенно стал отмечать снижение зрения левого глаза и опущение верхнего века. Позже присоединились сильные головные боли. Пациенту был выставлен диагноз: Менингоэнцефалит лобных долей обоих полушарий головного мозга. Абсцессы лобных долей обоих полушарий головного мозга, с кровоизлиянием в полость абсцесса справа. Абсцесс ретробульбарной клетчатки. Пансинусит. Тромбоз кавернозного синуса. СД II типа. Состояние после COVID-19. Интерстициальная пневмония слева. В связи с этим пациенту была проведена операция: «Опорожнение и дренирование абсцессов лобных долей головного мозга через фрезевые отверстия с обеих сторон под местной анестезией». После данной процедуры было отмечено некоторое улучшение состояния в виде прояснения сознания, снижения температуры. После консультации нейрохирургов было принято решение о продолжении лечения под наблюдением челюстно-лицевых хирургов и офтальмологов.

Во время осмотра в отделении офтальмологии: Общее состояние тяжелое, Т 37,8°, кожа и слизистые бледные, В легких везикулярное дыхание, хрипов нет, ЧДД 24 в мин. АД 120/80 мм рт ст. ЧСС 89 в мин. Периферические лимфоузлы увеличены.

Офтальмологический статус: OS: предметное зрения – амавроз слева; периорбитальная область отечна, гиперемирована; офтальмоплегия слева; экзофтальм слева; отмечается хемоз конъюнктивы; роговица прозрачная, чувствительность снижена; передняя камера средней глубины, водянистая влага прозрачная, зрачок расширен, фотореакция слева отсутствует; хрусталик

© Орипов О. И., Билалов Э.Н., 2021

частично помутнен; глазное дно в деталях офтальмоскопировать не удается (рис. 1).

Картина КТ пациента представлена на рисунке 1 (B). На аксиальных срезах видно, что в полости орбиты слева визуализируется содержимое, которое по плотности (35-45H) близко к гною. Определяется остеомаляция глазничной пластины решетчатой кости слева и частично крыши орбиты. Также определяется гнойное содержимое в полости верхнечелюстной пазухи и наличие признаков энцефалита лобных долей.

Результаты лабораторных анализов: С-реактивный белок – 80 mg/l; антистрептолизин-О – 300 ul/ml; ревматоидный фактор – 20 ul/ml; антинейтрофильные антитела – 0,10; D-димер – 1206 ng/ml; фибриноген – 743 mg/dl; АЧТВ – 32 с; протромбиновый индекс – 87%; протромбиновое время – 16 с; МНО – 1,35 (на фоне антикоагулянтной терапии).

На основе результатов клинико-лабораторных и инструментальных исследований пациенту был выставлен диагноз:

Основной: Тромбоз кавернозного синуса. Левосторонний хронический гнойный гемисинусит в фазе обострения.

Осложнение: Абсцесс полости орбиты.

Сопутствующий: Состояние после COVID-19. Состояние двусторонней интерстициальной пневмонии. Состояние после вскрытия абсцесса лобной доли. Сахарный диабет II типа.

После консилиума смежных специалистов было решено произвести совместную операцию с участием офтальмологов, челюстно-лицевых хирургов и ЛОР: FESS с некроэктомией и декомпрессией орбиты.

Из полости орбиты было эвакуировано около 15-20 мл гнойного содержимого, ревизия полости подтвердила гнойно-некротическое расплавление орбитальной пластинки решетчатой кости и частично крыши орбиты. В последующем была проведена гаймороэтмоидотомия с последующей эвакуацией гнойного содержимого и постановкой дренажа.

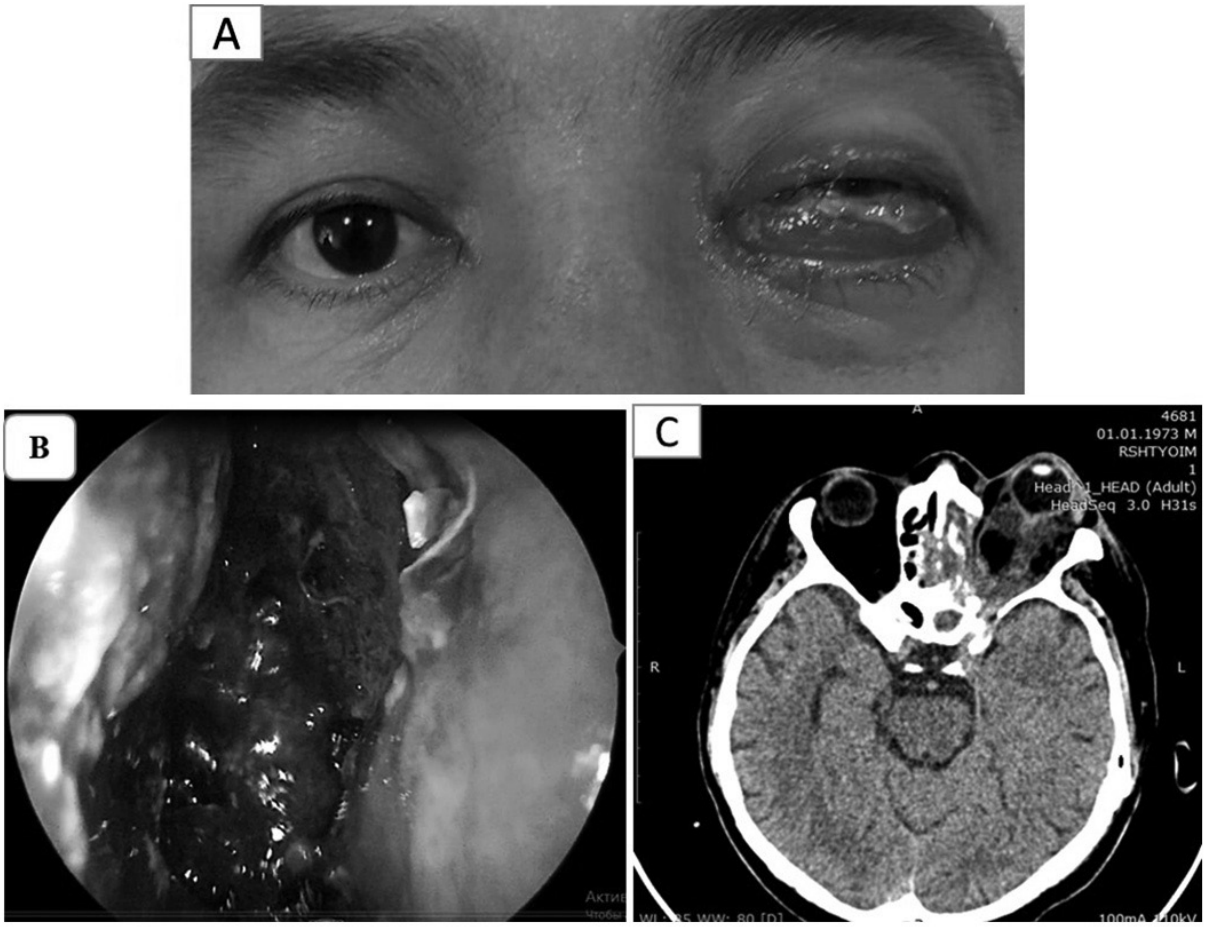

Рис. 1. A. Внешний вид пациента: отмечается отек периорбитальной области, гиперемия, экзофтальм и хемоз конъюнктивы. B. Эндоскопически в полости носа отмечаются гнойно-некротические массы, на слизистой оболочке множество кровоизлияний. C. Аксиальный срез КТ: в полости орбиты слева визуализируется содержимое, которое по плотности (35-45H) близко к гною. Определяется остеомаляция глазничной пластины решетчатой кости слева и частично крыши орбиты.

Состояние пациента в послеоперационном периоде сопровождалось положительной динамикой на фоне промывания полостей растворами антисептиков и комплексной системной медикаментозной терапией. На 5й день наблюдения после операции отмечается снижение отека век, сохранение амавроза, офтальмоплегии и отсутствия чувствительности кожи параорбитальной области. При офтальмоскопии визуализируется диффузный отек сетчатки и зрительного нерва.

Проанализированный случай тромбоза кавернозного синуса имел специфическое клиническое течение. По особенностям динамики развития и сроков развития патогномоничных признаков тромбоз кавернозного синуса нельзя четко отнести к асептической либо септической форме. С одной стороны, в данном случае имело место постепенное нарастание сипмтоматики, что характерно для асептического варианта течения, что подкрепляется также данными коагулограммы пациента. С другой стороны, вскрытие орбиты показало наличие признаков флегмоны орбиты, что могло привести к развитию септического тромбоза кавернозного синуса. Однако при этом сложно определить, что являлось первичным в данном случае: развитие гнойного гемисинусита с переходом процесса на орбиту или же развитие тромбоза кавернозного синуса с последующим присоединением гнойно-некротического процесса в пазухах.

Повышенный в 5 раза уровень D-димеров у данного пациента, который на протяжении многих лет принимал антиаггреганты и непрямые антикоагулянты, говорит о возможном развитии у него COVID-19 ассоциированной коагулопатии, которая могла стать основным фактором, приведшим к развитию указанного состояния. При этом обращает на себя внимание значимое повышение уровня С-реактивного белка (в 13 раз) и антистрептолизина-О (в 1,5 раза), что может свидетельствовать о наличии васкулита.

Подводя итог анализу данного клинического наблюдения, можно сделать вывод, что мы столкнулись с необычным течением тромбоза кавернозного синуса, который не соответствует общим закономерностям течения данного патологического состояния. Необходимо отметить, что на территории Республики Узбекистан за последние 5 месяцев зафиксировано более десятка похожих случаев, связанных с COVID-19, что требует более глубокого и системного исследования данной проблемы для выяснения роли COVID-19 ассоциированной коагулопатии и васкулита в развитии тромботических и гнойно-некротических процессов в челюстно-лицевой области.

Литература

1. **Al-Ani F., Chehade S., Lazo-Langner A.** Thrombosis risk associated with COVID-19 infection. A scoping review // Thromb Res. – 2020. – Vol.192. – P.152–60.
2. **Panigada M., Bottino N., Tagliabue P., Grasselli G. et al.** Hypercoagulability of COVID-19 patients in intensive care unit: a report of thromboelastography findings and other parameters of hemostasis // J Thromb Haemost. – 2020. – Vol.18(7). – P.1738–42.
3. **Al-Samkari H., Karp Leaf R.S., Dzik W.H., Carlson J.C., Fogerty A.E., Waheed A. et al.** COVID and coagulation: bleeding and thrombotic manifestations of SARS-CoV2 infection // Blood. – 2020. – Vol. 136(4). – P.:489-500.
4. **Hughes C., Nichols T., Pike M., Subbe C., Elghenzai S**. Cerebral venous sinus thrombosis as a presentation of COVID-19 // EJCRIM. – 2020. – Vol.7. doi:10.12890/2020_001691.
5. **Silvis S.M., Sousa D.A.D., Ferro J.M., Coutinho J.M.** Cerebral venous thrombosis // Nat Rev Neurol. – 2017. – Vol.13(9). – P.555-565.
6. **Oripov O.I., Bilalov E.N., Umarov R.Z.** COVID-19 associated cavernous sinus thrombosis // Vestnik Tashkentskoj medicinskoj akademii (special'nyj vypusk). – 2020. – P.34-42.

Авторы заявляют об отсутствии конфликта интересов, которые могли бы повлиять на их мнение относительно предмета или материалов, описанных и обсуждаемых в данной рукописи.

Поступила 03.12.2020

Тромбоз кавернозного синуса, асоційований з COVID-19

Оріпов О. І., Білалов Е. Н.

Ташкентська медична академія, Ташкент (Республіка Узбекистан)

У статті описано клінічний випадок тромбозу кавернозного синуса. Даний стан розвинувся у пацієнта, який одержував специфічне лікування від підтвердженого COVID-19. Офтальмологічний огляд виявив наявність амавроза, втрату чутливості шкіри периорбитальної області, ознаки орбітального целюліту, птоз, хемоз, повну офтальмоплегію, екзофтальм, зниження чутливості рогівки, розширення зіниці, відсутність зіничного рефлексу і значний набряк сітківки та диска зорового нерва при офтальмоскопії. Представлений випадок мав нетиповий клінічний перебіг, який не можна віднести до септичного або асептичного варіанту, а підвищення рівня Д-димерів може служити доказом щодо можливого зв'язку цього стану з COVID-19.

Ключові слова: *COVID-19, офтальмологічні симптоми COVID-19, COVID-19 асоційована коагулопатія, тромбоз кавернозного синуса*