УДК 617.713-001.37-085.276:577.112

Вивчення дії протизапального інтерлейкіну IL-10 і кортикостероїду подовженої дії (флостерону) на перебіг опікового процесу в рогівці кроликів

С. А. Якименко, д-р мед. наук, професор; **О. В. Джигалюк,** канд. мед. наук,
М. В. Гаврилюк, лікар-офтальмолог

ДУ «Інститут очних хвороб і тканинної терапії ім. В.П. Філатова НАМН України»
Одеса (Україна)

Вступ. *Опіки очей є найважчим пошкодженням органу зору, а їх лікування продовжує залишатись складною і недостатньо вирішеною проблемою.*
Мета *– вивчити динаміку і ступінь основних показників опікового процесу в рогівці при введенні в передню камеру ока протизапального інтерлейкіну ІЛ-10 і субкон'юнктивального введення кортикостероїду подовженої дії – флостерону.*
Матеріал і методи. *Проведені експериментальні дослідження динаміки і ступеню запального процесу в рогівці при її опіку на 18 очах 18 кроликів породи шиншила, які були розділенні на 3 групи: тваринам першої основної групи в передню камеру ока вводився протизапальний інтерлейкін ІЛ-10; тваринам другої основної групи субкон'юнктивально вводився флостерон; третя група – контрольна.*
Результати. *Встановлено, що показники запального процесу в рогівці (ступінь набряку рогівки і запалення ока, розміри ерозії і васкуляризація рогівки, інтенсивність і розміри більма) змінювалися в залежності від терміну після опіку, прямо корелювали між собою і були менш виражені в першій та другій групі в порівнянні з контрольною групою кроликів. При цьому субкон'юнктивальне введення флостерону мало більш виражену дію, ніж введення в передню камеру протизапального інтрлейкіну ІЛ-10.*
Висновки. *Отримані результати дозволяють рекомендувати кортикостероїд подовженої дії флостерон для боротьби з запальним процесом при опіках очей. Порівняно з введенням в передню камеру ока протизапального інтерлейкіну ІЛ-10 субкон'юнктивальне введення флостерону більш зручне, безпечне і більш доступне.*

Ключові слова:
опіки очей, рогівка, інтерлейкін IL-10, запальний процес, кортикостероїди (флостерон)

Вступ. Опіки очей є найважчим пошкодженням органу зору. Щорічно в Україні реєструється 1,5-1,6 випадків опіків очей на 100 000 дорослого населення [2], а їх лікування продовжує залишатись складною і недостатньо вирішеною проблемою.

Основним напрямком в підвищенні ефективності лікування опіків очей є вивчення патогенезу опікового процесу, який є складним і багатокомпонентним [3]. В Інституті ім. В. П. Філатова на протязі багатьох років проводяться дослідження по вивченню різних ланок патогенезу опікової хвороби ока, що дозволило розробити нові, більш ефективні методи її лікування [3, 4, 10].

Як відомо, у відповідь на всі види пошкодження людського організму, в т. ч. і на опікове пошкодження, в біологічних тканинах виникає запальний процес, який протікає на протязі відповідного часу, проходить різні стадії і має різні клінічні прояви [6, 7]. Така ж сама реакція виникає при опіках і в тканинах ока, що проявляється ознаками запалення ока (гіперемією і ін'єкцією судин, набряком рогівки і райдужки, ексудацією в передню камеру, болями в оці), які можливо спостерігати при огляді ока або при біомікроскопії [3, 4, 5].

Але патофізіологічні зміни, які виникають внаслідок опіку в тканинах і середовищах ока, залишаються ще недостатньо вивченими. Роботами Черикчі Л. Ю. [8], Якименко С. А. з співав. [11], Гладуш Т. І. [1] було показано, що за даними складу елімінату (рідина яка отримується при елімінірованіі) з ураженого ока, одержаного за допомогою електроелімінації у експерементальних тварин і у хворих з опіками очей, в тканинах ока накопичуються такі субстанції, як гістамін і гістидін, білок і амінний азот та підвищується протеолітична активність, що свідчить про наявність запального процесу в тканинах ока. Черекчі Л.Ю. використовувала метод біохімічного аналізу амінокислотного складу елімінату (субстанції яка отримується при пропусканні постійного току через око) анод розміщується на оці. При цьому їх концентрація корелює з динамікою опікового процесу в оці та його важкістю.

В останні роки у вивченні патогенезу різної патології людини надається велике значення вивченню ролі інтерлейкінів [9]. З'явилися також роботи по вивченню ролі цитокінів і при деяких захворюваннях ока, наприклад, при неоваскулярній глаукомі, макулодистрофії, увеїтах, інфекційних і вірусних захворюваннях.

Тому, на нашу думку, для більш глибокого вивчення патофізіології запального процесу в оці при опіках

© Якименко С.А., Джигалюк О. В., Гаврилюк М.В., 2022

очей було б доцільним вивчити роль протизапального інтерлейкіну (ІЛ-10) та кортикостероїдного препарату флостерону. Це може допомогти в діагностиці і прогнозуванні перебігу запального процесу в оці при його опіку, а також розробити більш ефективні методи його лікування.

Мета роботи – вивчити в експерименті динаміку і ступінь основних показників опікового процесу в рогівці при введенні в передню камеру ока протизапального інтерлейкіну ІЛ-10 і субконюктивального введення кортикостероїду подовженної дії – флостерону.

Матеріал і методи

Дослідження проведені на 18 кроликах породи шиншила, масою 2-2,5 кг, які були розділенні на 3 групи по 6 кроликів в кожній групі: перша основна група – це кролики, яким на 3, 7, 21 і 30 добу в передню камеру після забору 0,3 мл вологи передньої камери, першої і третьої основних групи вводився протизапальний інтерлейкін ІЛ-10 по 0,3 мл; в другу основну групу увійшли тварини, яким на 3, 7, 21 і 30 добу під кон'юнктиву вводився флостерон по 0,5 мл; тваринам третьої групи (контрольної) після забору вологи передньої камери на 3, 7, 21 і 30 добу в кон'юнктивальний мішок закапували 1 краплю розчину Флоксалу. Дослідження проводилося на правих очах кроликів (18 очей), на яких в усіх трьох групах після місцевої анестезії розчином Алкаїну був нанесений опік рогівки 10% розчином лугу (Na OH) спеціальним штампом з фільтрувальної бумаги 10 мм в діаметрі з експозицією 10 секунд, що дало змогу змоделювати тяжкий опік рогівки – 3Б ступеню важкості («матове скло»).

В указані терміни (до опіку, на 3, 7, 21 і 30 добу) проводили фотореєстрацію перебігу опікового запального процесу в рогівці з наступною оцінкою його клінічних показників за розробленою нами шкалою:

– *інтенсивність помутніння (набряку) рогівки в балах* (6 балів – «матове скло», 4 бали – інтенсивне помутніння, 3 бали – напівпрозоре помутніння (видні контури зіниці та райдужки), 2 бали – хмаркоподібне помутніння, 1 бал – прозора рогівка);

– *розміри діаметру ерозії рогівки* (вираховуванням половини суми вертикального та горизонтального діаметрів – в мм);

– *ступінь васкуляризації рогівки* (0 балів – судини відсутні, 1 бал – одиничні судини, 2 бали – помірна кількість (3-5) судин, 3 бали – значна кількість (більше 5) судин);

– *ступінь запальної реакції ока:* (0 балів – відсутня, 1 бал – слабка, 2 бали – середня, 3 бали – значна);

– *розмір помутніння (більма)* (3 бали – 9-10 мм, 2 бали – 7-8 мм, 1 бал – 5-6 мм).

Були проведені два варіанти порівняння: перший варіант – порівнювались показники запального процесу в рогівці при введені в передню камеру інтерлейкіну ІЛ-10 з даними контрольної групи. В другому варіанті проводилося порівняння дії інтерлейкіну ІЛ-10 і кортикостероїду подовженої дії (флостерону) між першою та другою основними групами. Статистична обробка отриманих даних проводилась по кожному показнику, розраховувалися середні значення в балах в кожній групі.

Робота з експериментальними тваринами та виведення їх з експерименту проводилися згідно правил «Європейської конвенції про захист хребетних тварин, які використовуються для експериментальних та інших наукових цілей» (Страсбург, 1986) та Закону України № 3447-IV «Про захист тварин від жорстокого поводження».

Результати

Спочатку були проведені порівняння динаміки і ступеня показників запального процесу в рогівці кролів першої основної групи, яким в передню камеру вводився інтерлейкін ІЛ-10, з даними контрольної групи.

Динаміка інтенсивності помутніння (набряку) рогівки в першій основній і контрольній групах. Інтенсивність помутніння (набряку) рогівки в обох групах зразу після опіку мала вигляд «матового скла». До 21 доби інтенсивність помутніння в контрольній групі була дещо більшою, ніж в основній групі (мал. 1). Після 21 доби спостереження інтенсивність (ступінь) помутніння в обох групах паралельно збільшувалася, на 60 добу вона зрівнялась, а після 60 доби в основній групі вона був дещо більшою, ніж в контрольній групі. Це, мабуть, свідчить про негативний вплив введення інтерлейкіну ІЛ-10 в передню камеру на ступінь набряку рогівки, можливо через декілька пункцій рогівки.

Ступінь запальної реакції ока. Як видно з графіка (мал. 2) динаміка і ступінь запальної реакції в основній і контрольній групах були майже однаковими, з піком на 7 добу і поступовим зниженням після 21 доби, але в основній групі вона також була більш вираженою, ніж в контрольній групі.

*Динаміка і розміри ерозії рогівки (*мал. 3). Динаміка розмірів ерозії рогівки в першій основній і контрольній групах була практично однаковою, але в групі

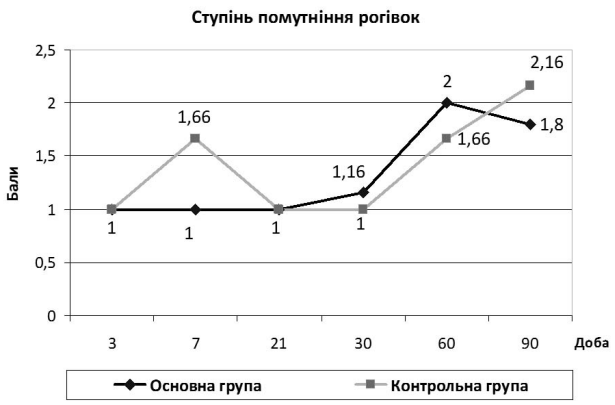

Мал. 1. Динаміка інтенсивності (ступеню) помутніння (набряку) рогівки кроликів при лужному опіку в першій основній (ІЛ-10) і контрольній групах (значення представлені в балах).

Мал. 2. Динаміка ступеню запалення ока кроликів при лужному опіку в першій основній (ІЛ-10) і контрольній групах (значення представлені в балах)

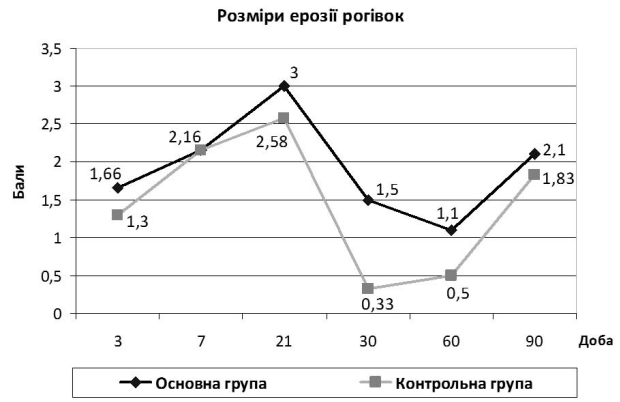

Мал. 3. Динаміка розмірів ерозії рогівки кроликів при лужному опіку в першій основній (ІЛ-10) і контрольній групах (значення представлені в балах)

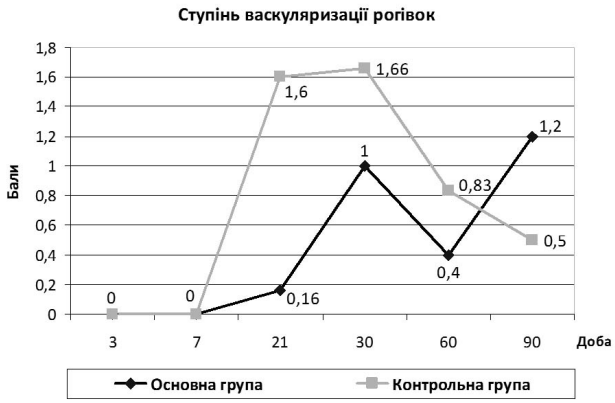

Мал. 4. Динаміка ступеню васкуляризації рогівки кроликів при лужному опіку в першій основній (ІЛ-10) і контрольній групах (значення представлені в балах)

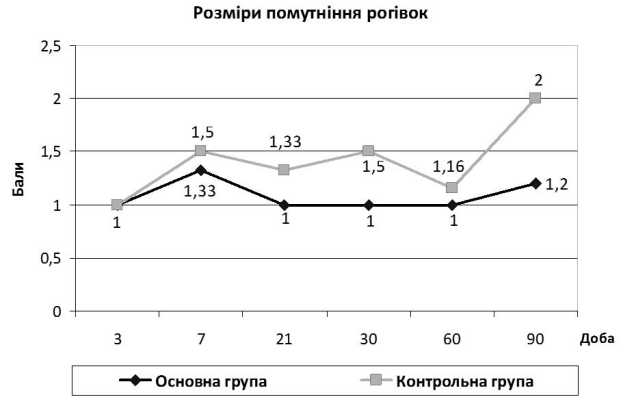

Мал. 5. Динаміка розмірів помутніння (більма) рогівки кроликів при лужному опіку в першій основній (ІЛ-10) і контрольній групах (значення представлені в балах)

з інтерлейкіном розміри ерозії до кінця досліду була більшими. Це можливо можна пояснити тим, що часте введення в передню камеру інтерлейкіну ІЛ-10 також затримувало епітелізацію рогівки.

Динаміка і ступінь васкуляризації рогівки (мал. 4). Динаміка проростання судин в рогівку, яка розпочиналась після 7 доби і наростала до 30 доби йшла паралельно в обох групах. Але в основній групі ступінь васкуляризації був значно меншим, ніж в контрольній групі.

Динаміка розмірів і ступеня помутніння (більма) рогівки (мал. 5). В обох групах були майже однаковими – спочатку зростали (до 7 доби), а потім стали зменшуватися (до 60 доби) з підвищенням до 90 доби в контрольній групі. Слід відмітити, що розмір помутніння в основній групі був дещо меншим.

Таким чином, якщо порівняти між собою основні показники опікового процесу в рогівці першої основної і контрольної груп, то прослідковується аналогічна тенденція змін між показниками першої і контрольної груп, що свідчить про їх взаємозв'язок між собою, але в групі де вводився інтерлейкін вони були менш вираженими, що свідчить в цілому про позитивний вплив протизапального інтерлейкіну на опіковий процес в рогівці.

При порівнянні даних групи кролів, яким в передню камеру вводився інтерлейкін (перша основна група), з даними кролів, яким під кон'юнктиву вводився флостерон (друга основна група), були отримані наступні результати.

*Динаміка інтенсивності помутніння (набряку) рогівки (*мал. 6) в обох групах була однаковою, але інтенсивність помутніння рогівки, яка зразу після опіку мала вигляд «матового скла», в групі з інтерлейкіном була ввесь час більш вираженою, ніж в групі з підкон'юнтивальним введення флостерону.

Ступінь запалення ока (мал. 7) в обох групах був майже однаковим, але в групі з інтерлейкіном він до 20 доби був більш вираженим, ніж в групі з флостероном, і зрівнялись вони тільки на 30 добу.

Розміри ерозії рогівок (мал. 8) змінювались також одинаково, але розміри ерозії в групі з інтерлейкіном до 20 доби були більшими і тільки після 20 доби вони

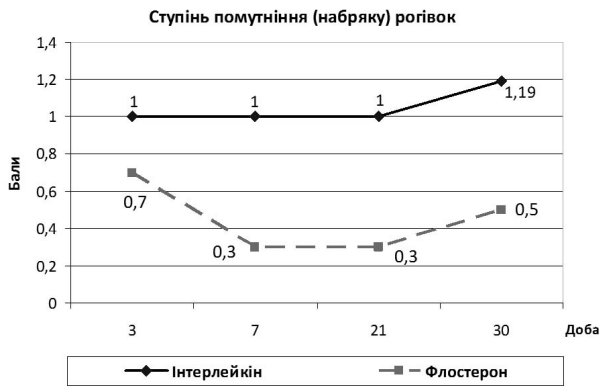

Мал. 6. Динаміка ступеню помутніння (набряку) рогівки кроликів при лужному опіку в першій основній (ІЛ-10) і другій основній (флостерон) групах (значення представлені в балах).

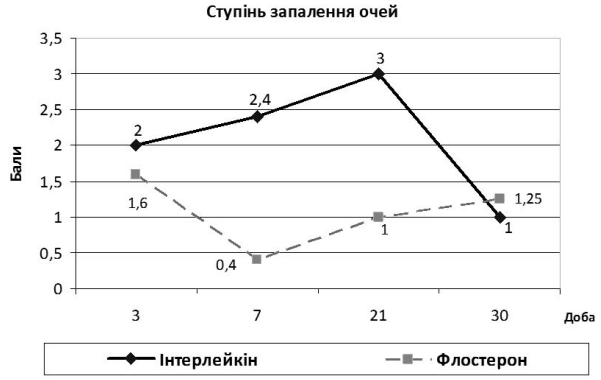

Мал. 7. Динаміка ступеню запалення очей кроликів при лужному опіку в першій основній (ІЛ-10) і другій основній (флостерон) групах (значення представлені в балах).

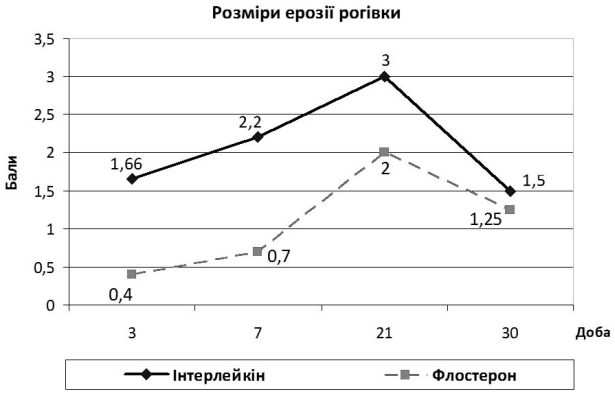

Мал. 8. Динаміка розміру ерозії рогівок кроликів при лужному опіку в першій основній (ІЛ-10) і другій основній (флостерон) групах (значення представлені в балах).

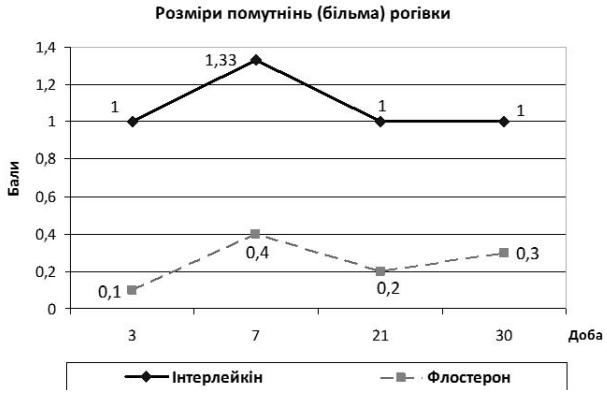

Мал. 9. Динаміка розміру помутніння (більма) рогівок кроликів при лужному опіку в першій основній (ІЛ-10) і другій основній (флостерон) групах (значення представлені в балах).

почали зменшуватись і зрівнялись з даними групи з флостероном на 30 добу.

Ступінь васкуляризації рогівки. Проростання судин в рогівку розпочиналось на 7 добу і наростало до 30 доби, але в групі з інтерлейкіном судин було значно більше ніж в групі з флостероном. З 30 доби їх кількість зменшувалась в обох групах.

Динаміка розмірів більма в обох групах (мал. 5) ввесь час була також однаковою – до 7 доби збільшувалась, а потім поступово стала зменшуватись, але розміри більма в групі з інтерлейкіном були значно більшими порівняльно з групою, де вводився флостерон.

Обговорення

Таким чином, динаміка основних показників опікового процесу в групах кроликів, яким в передню камеру вводили протизапальний інтерлейкін IL10 або під кон'юнктиву вводили флостерон, показала, що ступінь помутніння (набряку рогівки), ступінь запалення ока, розміри ерозії, васкуляризація та розміри більма змінюються в залежності від термінів після опіку і відрізняються за ступенем їх вираженості. При субкон'юктивальному введені флостерону показники опікового процесу були менш вираженими, ніж при введенні інтерлейкіну в передню камеру. Це свідчить про перевагу застосування субкон'юнктивального введення кортикостероїдів для боротьби з запальним процесом при опіках очей як методу менш травматичного і більш доступного по простоті і вартості препарату. З другої сторони, як показали наші дослідження, субкон'юктивальне введення флостерону не впливало на динаміку звиразкування рогівки, чого бояться більшість офтальмологів, хоча спеціальних досліджень не проводилось [4].

Це свідчить про можливість та доцільність підкон'юктивального введення кортикостероїдів для боротьби з запальним процесом при опіках очей як простого, більш ефективного і менш тяжкого методу, ніж передньокамерне введення інтерлейкіну.

Література

1. **Гладуш Т.І.** Нові можливості електроелімінації у вивченні патогенезу опіків очей, їх діагностики і лікування Автореф. канд. дис. Одеса 2004 с.19.
2. **Пасєчнікова Н. В.** Аналіз стану офтальмологічної допомоги населенню України у 2006-2011 роках / Н. В. Пасєчнікова, С. О. Риков, О. П. Вітовська, Г. І. Степанюк, К. В. Мартопляс, В. В. Мирненко // Офтальмол. журнал. – 2012. – № 6. – С. 131-140.
3. **Пучковская Н.О., Шульгина Н.С., Непомящая В.М**. Участие аутосенсебилизации в развитии поздних осложнений после перенесенного ожога глаз. В кн.: Актуальные вопросы офтальмологии. – Киев, 1970. – С.150.
4. **Пучковская Н.О., Якименко С.А., Непомнящая В.М.** Ожоги глаз. – М. : Медицина, 2001. – 256 с.
5. **Ронкина Т. И.** Морфологические и гистологические изменения в переднем отрезке глаза кролика после локального ожога роговицы щелочью. Результаты клинических и экспериментальных исследований // Сб. научных трудов. – Москва, 1973. – С. 181-183.
6. **Серов В.В., Пауков В.С.** Воспаление. – М.: Медицина, 1995. – 640 с.
7. **Струков А.И. А.** Общая патология человека [руководство для врачей]. Т. 2 / И. Струков, Д. С. Саропсов, В. В. Серов. – М. : Медицина, 1982. – С. 209-237.
8. **Черикчи Л.Е.** Физиотерапия в офтальмологи. – Киев : Здоров'я, 1979. – 143 с.
9. **Чуклин С.Н., Переяслов А.А.** Интерлейкины. – Львов : Лига Аресс, 2005. – 481 с.
10. **Шульгина Н.С.** Роль нарушения иммунобиологических систем в патогенезе ожогового процесса роговицы // Офтальм. журнал. – 1959. – №6. – С.323.
11. **Якименко С.А., Коломийчук С.Г., Гладуш Т.И.** Некоторые биохимические показатели в динамике ожогового процесса в глазу // Офтальмол. журнал. – 2002. – №3. – С. 5-10.

Відомості про авторів та розкриття інформації

Автор-кореспондент. *Джигалюк О.В, email: dovgalenko1@ukr.net*

Вклад кожного автора в роботу. *Якименко С.А.: проектування, участь в проведенні експерименту, аналіз отриманих результатів, редагування статті. Гаврилюк М.В.: проведення експерименту, первинний аналіз результатів, написання статті. Джигалюк О.В.: участь в проведенні експерименту, аналіз результатів досліджень, написання статті. Усі автори проаналізували результати та схвалили остаточний варіант рукопису.*

Джерела підтримки. *Автори декларують відсутність джерел фінансування.*

Декларація про конфлікт інтересів. *Автори не мають жодного реального чи потенційного конфлікту інтересів (фінансові, персональні, професійні та інші інтереси), які б могли вплинути на зміст і висновки роботи.*

Надійшла 11.11.2020

Изучение действия противовоспалительного интерлейкина IL-10 и кортикостероида длительного действия (флостерона) на протекание ожогового процесса в роговице

Якименко С.А., Джигалюк О.В., Гаврилюк Н.В.

ДУ «Институт глазных болезней и тканевой терапии им. В.П. Филатова НАМН Украины», Одесса (Украина)

Вступление. *Ожоги глаз являются тяжелым повреждением органа зрения, а их лечение продолжает оставаться сложной и недостаточно решенной проблемой.*
Цель *– изучить динамику и степень основных показателей ожогового процесса в роговице при введении в переднюю камеру глаза противовоспалительного интерлейкина ИЛ-10 и субконюктивального введения кортикостероида пролонгированного действия – флостерона.*
Материал и методы. *Проведены экспериментальные исследования динамики и степени воспалительного процесса в роговице при ее ожоге на 18 глазах 18 кроликов, разделенных на 3 равные группы (по 6 кроликов): кроликам первой основной группы в переднюю камеру глаза вводился противовоспалительный интерлейкин ИЛ-10; кроликам второй основной группы субконъюнктивально вводился флостерон; третья группа – контрольная.*
Результаты*. Установлено, что показатели воспалительного процесса в роговице (степень отека роговицы и воспаление глаза, размеры эрозии и васкуляризация роговицы, интенсивность и размеры бельма) изменялись в зависимости от срока после ожога и были менее выражены по сравнению с контрольной группой кроликов. При этом субконъюнктивальное введение флостерона оказывало более выраженное действие, чем введение в переднюю камеру противовоспалительного интерлейкина ИЛ-10.*
Выводы. *Полученные результаты позволяют рекомендовать кортикостероид длительного действия флостерон для борьбы с воспалительным процессом при ожогах глаз. По сравнению с введением в переднюю камеру глаза противовоспалительного интерлейкина ИЛ-10 субконъюнктивальное введение флостерона более удобно, безопасно и более доступно.*

Ключевые слова: *ожоги глаз, роговица, интерлейкин IL-10, воспалительный процесс, кортикостероиды (флостерон)*